

Pseudomixoma peritonei: relato de caso e revisão da literatura

Pseudomyxoma peritonei: case report and literature review

CARLA BOCHI¹
RODRIGO BUHLER²
JOÃO ADEMAR BUHLER³

RESUMO

Objetivos: Relato de caso de uma doença rara e progressiva cujo diagnóstico preciso é realmente difícil devido a inespecificidade dos sintomas.

Descrição do caso: Paciente masculino, de 26 anos de idade, ganho de peso (4 kg em 4 meses), apresentando massa abdominal móvel. À laparotomia evidenciou-se ascite volumosa e massa tumoral mucinosa comprometendo a cavidade peritoneal.

Conclusões: Pseudomixoma peritonei é uma doença rara e pouco compreendida, caracterizada por ascite mucinosa e implantes mucinosos envolvendo a cavidade peritoneal, resultando em uma “gelatina”. O tumor primário geralmente se origina no apêndice.

DESCRIPTORIOS: PSEUDOMIXOMA PERITONEAL; NEOPLASIAS CÍSTICAS, MUCINOSAS E SEROSAS.

ABSTRACT

Aims: Case report of a rare and progressive disease whose diagnosis is difficult because of the nonspecific symptoms.

Case description: Male, 26 years-old patient, presenting mobile abdominal mass with a weight gain of 4 kg in 4 months. Laparotomy has shown ascites and a mucinous tumoral mass compromising the peritoneal cavity.

Conclusions: Pseudomyxoma peritonei is a rare and poorly understood disease, characterized by mucinous ascites and implants involving the peritoneal surfaces, resulting in a “jelly belly”. The primary site of origin is commonly the appendix.

KEY WORDS: PSEUDOMYXOMA PERITONEI; NEOPLASMS, CYSTIC, MUCINOUS, AND SEROUS.

INTRODUÇÃO

Pseudomixoma peritonei é uma patologia rara, com incidência de 1:1.000.000, de curso indolente. Ocorre mais frequentemente em mulheres (75% dos pacientes) com idade média ao diagnóstico de 58 anos.¹ Trata-se de uma doença

ainda pouco compreendida, na qual a cavidade peritoneal é preenchida por uma substância mucinosa que se origina das células epiteliais de um tumor primário ou de uma reação epitelial do peritônio parietal. O tumor primário geralmente encontra-se no apêndice cecal, originado de um adenoma ou de um cisto-adenocarcinoma

¹ Acadêmica da Faculdade de Medicina da PUCRS.

² Cirurgião Geral e do Trauma do Hospital Nossa Senhora da Conceição e Cirurgião Oncológico do Hospital de Clínicas de Porto Alegre.

³ Cirurgião Geral do Hospital de Clínicas de Porto Alegre.

grau I, embora o ovário seja um foco freqüente no sexo feminino. Origens menos freqüentes incluem: pâncreas, bexiga, mama, pulmão e cólon. O termo foi usado pela primeira vez em 1884 por Werth, e desde então tem sido citado tanto para condições benignas como malignas.² O pseudomixoma caracteriza-se por apresentar o fenômeno de redistribuição, onde implantes tumorais podem ser encontrados em determinados sítios anatômicos.

Sob os pontos de vista patológico e prognóstico, o tumor pode ser classificado em duas categorias distintas: adenomucinoses peritoneal disseminada e carcinomatose mucinosa peritoneal.³ Outros tumores do apêndice devem ser diferenciados por apresentarem curso evolutivo distinto e, principalmente, por serem lesões invasivas. Dentre estes, estão o adenocarcinoma colônico e os tumores carcinóides. Entre os métodos diagnósticos principais incluem-se a punção aspirativa por agulha fina, a ultra-sonografia, a tomografia computadorizada e a ressonância magnética.⁴ A evolução do tumor apresenta-se com produção de muco e esfoliação de células tumorais, as quais redistribuem-se pela cavidade peritoneal. Por tratar-se de uma patologia com baixo potencial de invasão e metastatização, a cirurgia citoredutora oferece bons resultados, com taxa de sobrevida de cinco anos superior a 75%.

Neste trabalho, relatamos um caso de pseudomixoma associado a um adenocarcinoma mucinoso do apêndice, com o objetivo de valorizar a importância do conhecimento dessa doença cujo diagnóstico preciso é dificultado pela inespecificidade dos sintomas, sendo feito, na maioria das vezes, a partir de um achado incidental em uma laparotomia exploradora.

RELATO DO CASO

Paciente do sexo masculino, com 26 anos de idade, apresentando astenia e aumento abdominal progressivo há 4 meses, com ganho de 4 kg nesse período. Ao exame físico apresentava massa abdominal palpável, móvel, em flanco esquerdo. Apresentava retardo mental grave e disartria, como seqüela de um traumatismo craniano aos 2 anos de idade. Fazia uso de carbamazepina e fenobarbital. Os exames laboratoriais eram normais. Após o resultado do ultrassom de abdômen, que indicava apenas ascite, foi realizada paracentese diagnóstica. A cultura do líquido ascítico foi negativa para bactérias e apresentava raros leucócitos. Prosseguiu-se a investigação com tomografia computadorizada de abdômen total (Figura 1), que evidenciou várias imagens nodulares hipodensas no lobo hepático esquerdo e uma subcapsular no lobo direito, as quais apresentavam densidade um pouco superior a do

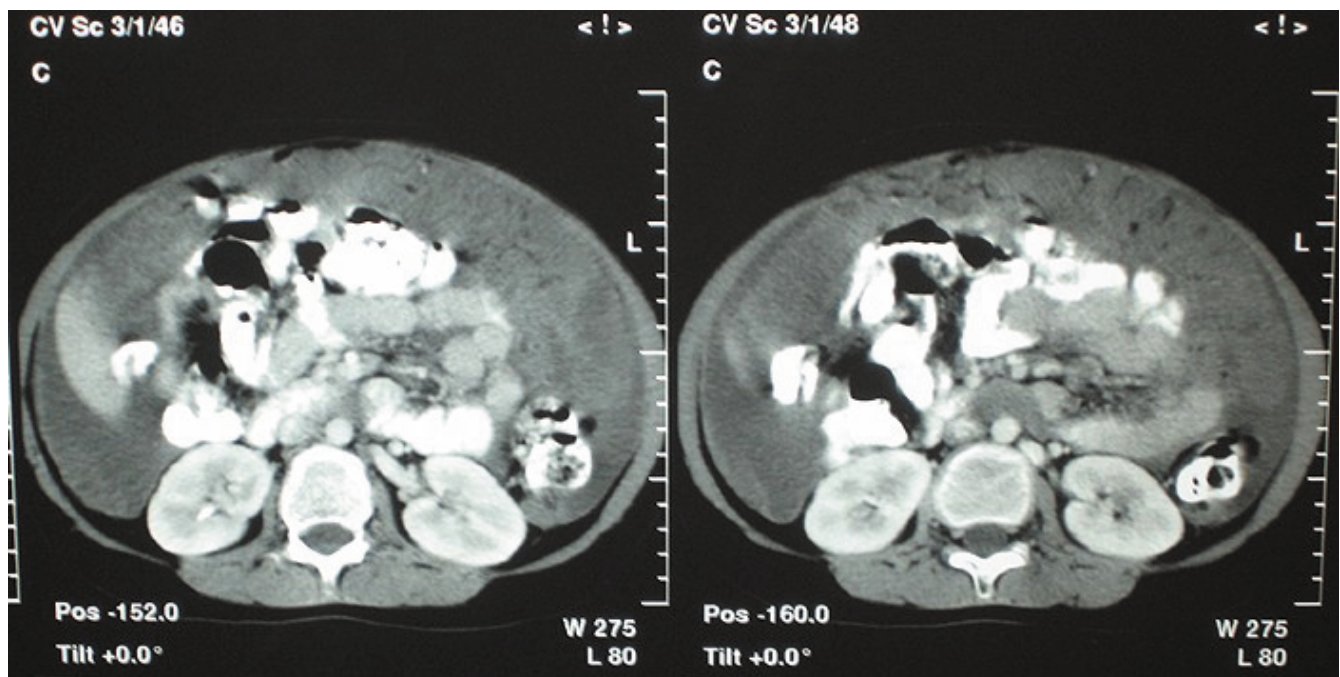


Figura 1 - Tomografia computadorizada de abdômen total evidenciando várias imagens nodulares hipodensas no lobo hepático esquerdo e uma subcapsular no lobo hepático direito.

líquido, podendo estar relacionadas a nódulos sólidos ou cistos com alto conteúdo protéico. Baço com contornos e dimensões normais, apresentando uma imagem nodular com densidade de líquido no terço médio, com cerca de 0,6 cm de diâmetro, relacionável a cisto. Observava-se uma volumosa ascite que rechaçava alças intestinais para o centro do abdômen, sendo que em topografia omental existiam áreas com aumento da densidade, sugerindo implantes omentais. O raio X de tórax não apresentou evidências de lesões agudas ou sub agudas. À laparotomia, evidenciou-se massa tumoral mucinosa comprometendo totalmente o grande epíplon, goteiras parietocólicas, superfície peritoneal pélvica, diafragma direito, cápsula hepática, pequena curvatura gástrica e cápsula do baço, além de volumosa ascite citrina. Foi realizada ressecção do grande epíplon e apendicectomia. Retiraram-se os implantes mais proeminentes (Figuras 2 e 3).

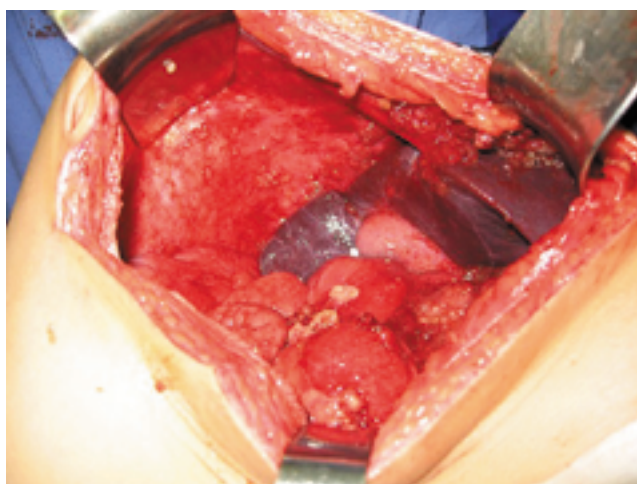


Figura 2 - Tumor mucinoso envolvendo a cavidade peritoneal.

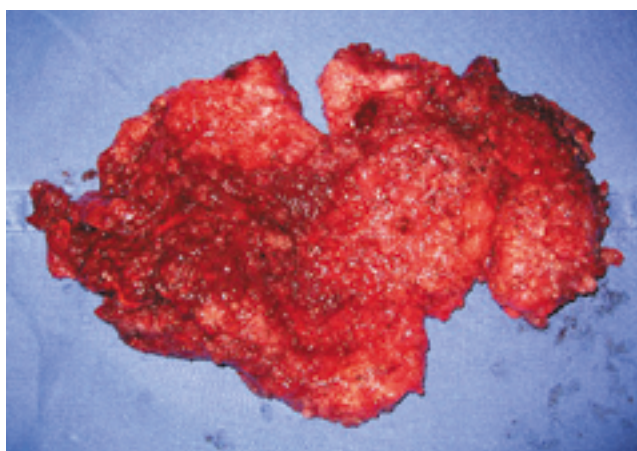


Figura 3 - Peça cirúrgica: implante mucinoso.

O anátomo-patológico evidenciou adenocarcinoma muito bem diferenciado do apêndice cecal, com invasão da parede e disseminação na serosa, com abundante produção de muco extracelular e metástases de adenocarcinoma muito bem diferenciado no epíplon, com produção de muco extracelular. Através desses achados, foi confirmado o diagnóstico de Pseudomixoma peritonei.

DISCUSSÃO

Neste caso, o paciente era jovem e do sexo masculino, embora a prevalência seja maior em mulheres e idosos.¹ A origem do tumor no apêndice confirmou-se como na maioria dos casos relatados. O adenoma do apêndice pode causar obstrução do lúmen com eventual perfuração. Com isso, a mucina se deposita na cavidade peritoneal, principalmente no espaço subdiafragmático direito, espaço sub-hepático direito, área do ligamento de Treitz, omento maior e pelve. Quando ocorre envolvimento do fígado há doença avançada, devendo-se tratar apenas os sintomas, já que a terapia agressiva está associada a altos índices de morbidade, sem melhora na taxa de sobrevivência. No caso acima, não havia envolvimento hepático, determinando bom prognóstico. Sabe-se que a disseminação linfática e hematogênica raramente ocorrem, mesmo nos casos mais avançados. A agressividade aumenta com um maior intervalo de tempo até o diagnóstico, com o pior estado geral do paciente, com a presença de tumores sólidos ao exame abdominal e quando o antígeno carcinoembrionário, o antígeno carboidrato 125 e o antígeno carboidrato 19-9 (também conhecido como antígeno de Lewis) estão elevados.¹

O tratamento padrão para Pseudomixoma peritonei consiste em cirurgia agressiva (depósitos residuais menores que 2,5 mm) associada com quimioterapia intraperitoneal. A administração local de droga quimio-hipertérmica para eliminar resíduos microscópicos aumenta a citotoxicidade na região sem aumentar a sistêmica. O esquema geralmente utilizado é cisplatina, mitomicina C e doxorubicin. Em uma revisão sistemática de 5 estudos com número de pacientes maior ou igual a 100, que avaliaram a eficácia desse tratamento com um seguimento longo, de 48 a 52 meses, a taxa de sobrevivência média foi de 51 a 156 meses, a taxa de morbidade variou

de 33 a 56% e a de mortalidade de 0 a 18%. Dois fatores associaram-se a taxas de recorrência entre 35 e 40%: a citorredução incompleta, especialmente na área do ligamento hepatoduodenal e, principalmente, a distribuição inadequada da quimioterapia intra abdominal. A recorrência é definida pelo reacúmulo de ascite pseudomixomatosa, com ou sem tumor sólido.⁵

São considerados fatores prognósticos favoráveis: baixo grau de malignidade, citorredução completa e cirurgia prévia sem necessidade de citorredução extensa.⁶ No caso aqui relatado não foi possível um resultado ótimo, em decorrência da invasão tumoral de múltiplas estruturas intra-abdominais. O paciente foi encaminhado para avaliação e acompanhamento pelo serviço de oncologia, que até o momento não indicou terapia adjuvante. Atualmente com um seguimento de 6 meses, o paciente permanece assintomático e sem evidência de progressão da doença nas tomografias de controle.

REFERÊNCIAS

1. Wirtzfeld DA, Rodriguez-Bigas M, Weber T, et al. Disseminated peritoneal adenomucinosi: a critical review. *Ann Surg Oncol.* 1999;6:797-801.
2. Pranesh N, Menasce LP, Wilson MS, et al. Pseudomyxoma peritonei: unusual origin from an ovarian mature cystic teratoma. *J Clin Pathol.* 2005;58:1115-7.
3. Moran BJ, Cecil TD. The etiology, clinical presentation, and management of pseudomyxoma peritonei. *Surg Oncol Clin N Am.* 2003;12:585-603.
4. Li C, Kanthan R, Kanthan SC. Pseudomyxoma peritonei - a revisit: report of 2 cases and literature review. *World J Surg Oncol.* 2006;1:4-60.
5. Yan TD, Black D, Savady R, et al. A systematic review on the efficacy of cytoreductive surgery and perioperative intraperitoneal chemotherapy for pseudomyxoma peritonei. *Ann Surg Oncol.* 2007;14:484-92.
6. Ronnet MB, Zahn CM, Kurman RJ, et al. Disseminated peritoneal adenomucinosi and peritoneal mucinous carcinomatosis. *Am J Surg Pathol.* 1999;19:1390-408.

Endereço para correspondência:

CARLA BÓCHI
Rua Coronel Lucas de Oliveira, 2111/702 - Petrópolis
CEP 90460-001, Porto Alegre, RS, Brasil
Fone: (51) 3388-3809
Email: carlabochi@yahoo.com.br