Hemorragia digestiva alta secundária a hamartoma de glândulas de Brunner: relato de caso e revisão da literatura

Upper gastrintestinal bleeding due to Brunner's gland hamartoma: case report and literature review

Rodrigo Mayer Lul[1], Marcelo Campos Appel da Silva[1], Rafael Bergesch D'Incao[1], Viviane Plasse Renon[1], Eduardo Cambruzzi[2], Nutianne Camargo Schneider[3], Cristiane Valle Tovo[4]

[1] Médicos gastroenterologistas do Serviço de Gastroenterologia do Hospital Mãe de Deus, Porto Alegre, RS. Ex-residentes do Serviço de Gastroenterologia do Hospital Nossa Senhora da Conceição, Porto Alegre, RS.
[2] Médico patologista do Serviço de Patologia do Hospital Nossa Senhora da Conceição, Porto Alegre, RS.
[3] Médica gastroenterologista do Serviço de Gastroenterologia do Hospital Mãe de Deus, Porto Alegre, RS. Especialista em Endoscopia pela Sociedade Brasileira de Endoscopia.
[4] Médica gastroenterologista e Doutora em Hepatologia pela Universidade Federal de Ciências da Saúde de Porto Alegre. Preceptora da Residência Médica de Gastroenterolgia do Hospital Nossa Senhora da Conceição, Porto Alegre, RS.

RESUMO

Objetivos: Relatar o caso de um paciente com diagnóstico de hamartoma de glândulas de Brunner durante investigação de hematêmese e melena.

Descrição do caso: Paciente masculino, 52 anos, apresentou hematêmese e melena, sendo hospitalizado e evoluindo com instabilidade hemodinâmica e parada cardiorrespiratória. Após estabilização clínica na unidade de terapia intensiva, foi submetido a endoscopia digestiva alta, sendo identificada lesão polipoide duodenal com cerca de 3 cm. A lesão foi ressecada e o exame anatomopatológico evidenciou hamartoma de glândulas de Brunner.

Conclusões: Apesar do hamartoma de glândulas de Brunner ser uma lesão benigna e rara, de crescimento indolente e comumente assintomática, pode provocar quadros graves como o descrito neste relato, devendo ser sempre lembrado como diagnóstico diferencial em casos de hemorragia digestiva alta.

DESCRITORES: GLÂNDULAS DE BRUNNER; HAMARTOMA; HEMORRAGIA GASTROINTESTINAL; DUODENOPATIAS.

ABSTRACT

Aims: To present the case report of a patient with Brunner's gland hamartoma identified after investigation for hematemesis and melena.

Case description: A 52 years old male patient presented with hematemesis and melena, being hospitalized and evolving with hemodynamic instability and cardiac arrest. After clinical stability in the intensive care unit, an upper gastrointestinal endoscopy was performed, and a 3 cm duodenal polypoid lesion with active bleeding was identified. The lesion was removed and the histopathological examination revealed a Brunner's gland hamartoma.

Conclusions: Despite hamartoma of Brunner's glands being a benign and rare disease, with indolent growth and often asymptomatic, it can cause a severe clinical picture as described in this report, and therefore it should always be considered as a differential diagnosis in cases of upper gastrointestinal bleeding.

KEY WORDS: BRUNNER GLANDS; HAMARTOMA; GASTROINTESTINAL HEMORRHAGE; DUODENAL DISEASES.

Recebido em 22/08/2012; aceito em 20/01/2013.

Endereço para correspondência/Corresponding Author:
Marcelo Campos Appel da Silva
Rua Dona Laura, 87/ 202
CEP 90430-091, Porto Alegre, RS, Brasil
Tel.: (51) 3222-5366
E-mail: marceloappel@yahoo.com.br

Os conteúdos deste periódico de acesso aberto estão licenciados sob os termos da Licença Creative Commons Atribuição-UsoNãoComercial-ObrasDerivadasProibidas 3.0 Unported.

INTRODUÇÃO

O hamartoma de glândulas de Brunner (HGB), também conhecido como brunneroma ou adenoma polipoide, é uma lesão proliferativa rara das glândulas de Brunner, localizadas no duodeno, representando cerca de 10% dos tumores benignos dessa região.[1]

Apesar de tratar-se de lesão tumescente, os pacientes são comumente assintomáticos, uma vez que no HGB as lesões costumam ser pequenas, sendo seu diagnóstico um achado incidental em exame endoscópico ou por métodos radiológicos contrastados. Sangramento digestivo alto e/ou obstrução do trato digestivo são manifestações raras do HGB.[2]

Relatamos o caso de um paciente submetido a endoscopia digestiva alta para investigação de hematêmese e melena, com achado de lesão polipoide duodenal e exame histopatológico característico de HGB. O artigo foi preparado após concordância do paciente e assinatura de termo de consentimento livre e esclarecido. Foram observados todos os preceitos éticos contidos na Resolução 196 do Conselho Nacional da Saúde, que estabelece as diretrizes e normas regulamentadoras de pesquisas envolvendo seres humanos.

RELATO DO CASO

Paciente masculino de 52 anos, com história de diabetes tipo 2 e insuficiência renal crônica, procurou a emergência do Hospital Nossa Senhora da Conceição devido a quadro séptico por abscesso perianal. Exames laboratoriais da admissão mostravam leucocitose (22.670 leucócitos com 2% de metamielócitos e 32% de bastonados), hemoglobina 11g/dl e hematócrito 31,3%. Houve drenagem espontânea da coleção e foi iniciada antibioticoterapia com amoxicilina-clavulanato. Durante a internação o paciente apresentou quadro de hematêmese e melena, com anemia severa (hemoglobina 4,2 g/dl e hematócrito 12,4%) e instabilidade hemodinâmica, evoluindo com choque hemorrágico e parada cardiorrespiratória. Após 25 minutos de manobras de reanimação o paciente apresentou circulação espontânea, sendo encaminhado à unidade de terapia intensiva (UTI) para monitorização e tratamento, sendo transfundidas quatro unidades de concentrado de hemácias.

Logo após a estabilização clínica do paciente na UTI, uma endoscopia digestiva alta identificou esofagite de refluxo grau B (classificação de Los Angeles), úlceras gástricas antral e de canal pilórico, ambas em fase de cicatrização (Sakita S1 e H2, respectivamente), e uma grande lesão polipoide, medindo cerca de 3 cm, com pedículo de implantação na transição do bulbo para a segunda porção duodenal, que se estendia além da papila e obstruía parcialmente a progressão do endoscópio. A lesão apresentava sangramento ativo, tipo porejante, proveniente da porção cefálica do pólipo. Foi feita colocação de *endoloop* na base do pedículo e, após, polipectomia (**Figura 1**).

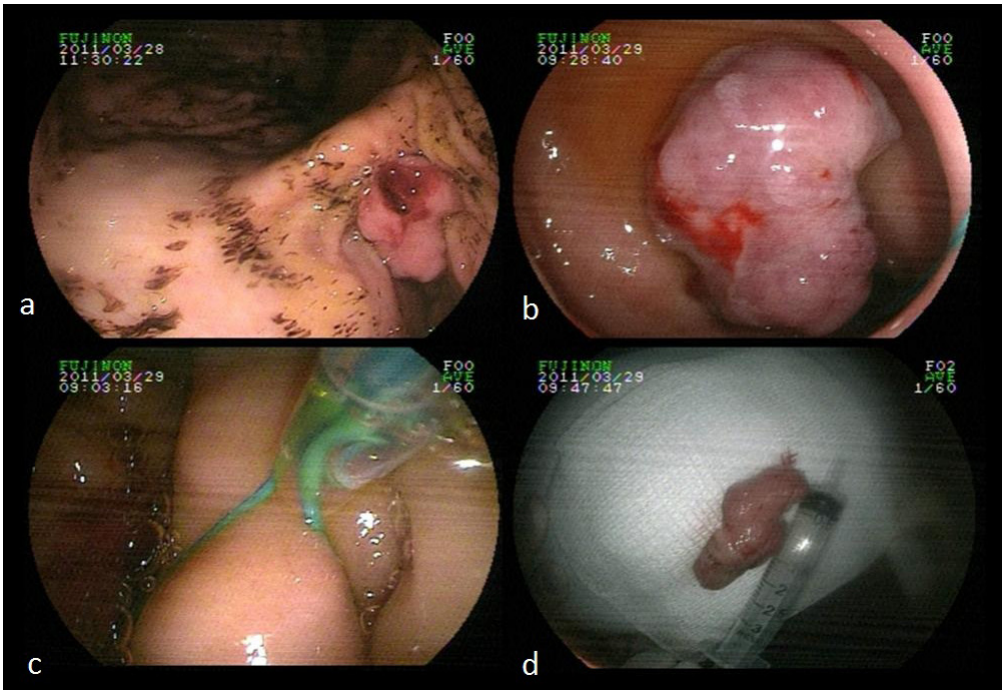

Figura 1. Endoscopia digestiva alta.
(a) e (b) Lesão polipóide entre bulbo e segunda porção duodenal, com sangramento em porejamento em porção cefálica. (c) Ressecção endoscópica com alça, tipo *endoloop*. (d) Peça anatômica após remoção endoscópica.

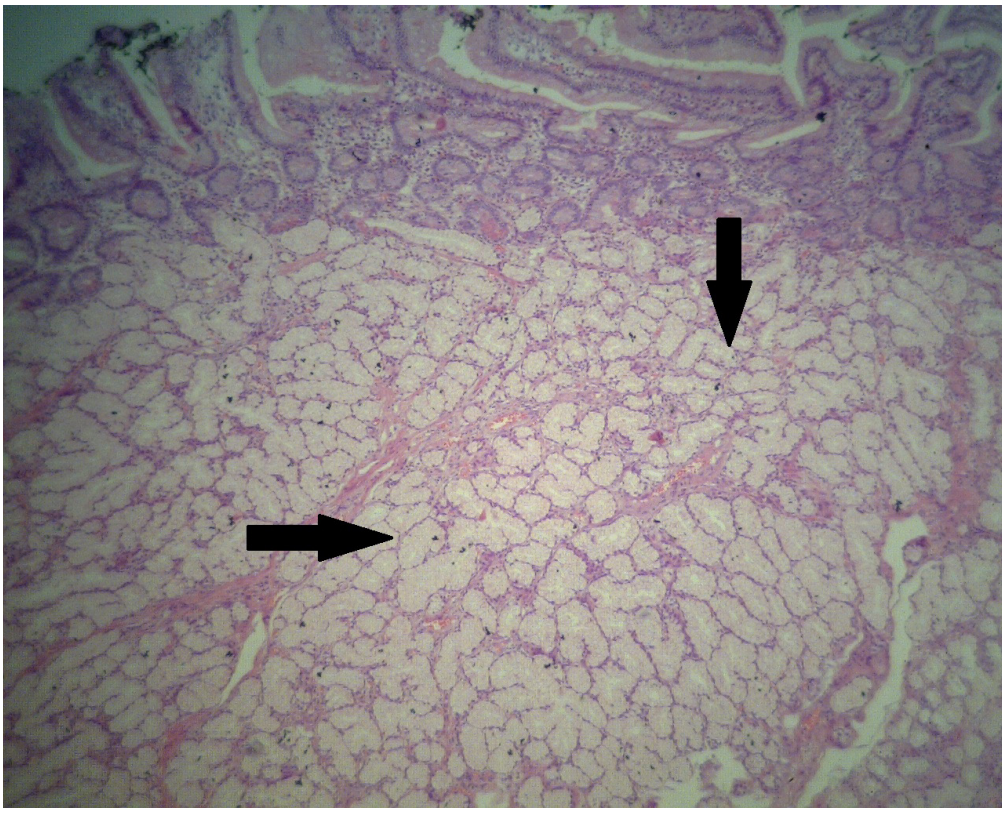

Figura 2. Hamartoma de glândulas de Brunner: proliferação glandular difusa benigna (setas) e de padrão nodular localizada na camada submucosa do duodeno. Hematoxilina-eosina, 40x.

A lesão foi encaminhada para exame anatomopatológico, juntamente com biópsias de corpo gástrico e das úlceras antrais. A histopatologia da lesão mostrou proliferação nodular das glândulas de Brunner, acompanhada de raros ductos e elementos estromais, compatível com HGB (**Figura 2**). A pesquisa de *Helicobacter pylori* foi negativa em todas as amostras.

Foi iniciado tratamento com inibidor de bomba de prótons em administração intravenosa, duas vezes ao dia, e programada endoscopia digestiva alta de controle, a qual foi repetida em cinco dias, mostrando úlcera de antro gástrico e canal pilórico em cicatrização (Sakita S2 e S1, respectivamente), esofagite grau B de Los Angeles e pedículo de lesão polipoide ressecada, sem sinais de sangramento. Após a ressecção endoscópica e a terapia medicamentosa, o paciente manteve-se clinicamente estável, sem recorrência da hemorragia digestiva. Recebeu alta hospitalar após 40 dias de internação, com compensação hemodinâmica, infecção cutânea resolvida e tratamento das complicações secundárias à parada cardiorrespiratória, com plano de seguimento ambulatorial para revisão.

DISCUSSÃO

Localizadas na submucosa do duodeno, as glândulas de Brunner secretam muco alcalino, contendo bicarbonato, fator de crescimento epidérmico e pepsinogênio tipo II – fluido, este, que recobre o epitélio duodenal e protege contra o suco gástrico ácido. Essas glândulas são encontradas principalmente no bulbo duodenal, com concentração progressivamente menor distalmente.[3]

Atualmente reconhecem-se três tipos de crescimento anômalo das glândulas de Brunner: hiperplasia nodular difusa, hiperplasia nodular circunscrita e hiperplasia adenomatosa, esta última denominada atualmente de HGB.[4] O termo adenoma, usado anteriormente, foi substituído por hamartoma devido às características histopatológicas do tumor, com presença de estruturas acinares e ductais, tecido adiposo e fibromuscular e ausência de cápsula e de atipias.[2]

Após a primeira descrição por Cruveilhier,[5] em 1835, foram relatados não mais de 200 casos de HGB na literatura mundial. O HGB corresponde a menos de 1% dos tumores intestinais, 5% dos tumores duodenais e cerca de 10% das neoplasias benignas de intestino delgado.[6,7] A sua localização mais frequente é na primeira porção do duodeno, sendo menos comum nas zonas distais à papila de Vater.[2] As lesões são geralmente únicas e pediculadas, podendo apresentar-se com grandes dimensões, mas sendo habitualmente menores do que 2 cm. O HGB ocorre com mais frequência entre a quinta e sexta décadas de vida, sem preferência por gênero.[8,9]

A etiologia e a patogênese do HGB ainda não foram adequadamente esclarecidas. Três teorias são mais amplamente aceitas: (1) hiperplasia das glândulas de Brunner em resposta a aumento da secreção e aporte ácido no duodeno;[10,11] (2) reação hiperplásica inflamatória, uma vez que os exames histopatológicos costumam encontrar infiltrado linfocitário local; e (3) associado à infecção por *Helicobacter pylori*, uma vez que este parece ser bastante prevalente nessa população de pacientes.[9]

O quadro clínico dos pacientes com HGB depende fundamentalmente do tamanho e localização do tumor, sendo assintomático na maioria dos casos. Quando sintomático, pode se manifestar através de hemorragia digestiva alta, secundária a ulceração ou erosão do tumor; ou obstrução intestinal, com queixas inespecíficas, como dor ou desconforto abdominal, náuseas e sensação de plenitude gástrica. A lesão polipoide costuma ser encontrada durante exame de endoscopia digestiva alta ou exame contrastado do trato digestivo.[2] O diagnóstico é histopatológico, com identificação de formação tumoral localizada na submucosa e, focalmente, na mucosa, constituída por estruturas glandulares revestidas por células claras com núcleos basais, dispostas em lóbulos e separadas por faixas de tecido fibroso.[2] No caso relatado, o paciente teve o diagnóstico realizado na investigação de hematêmese e melena, com a endoscopia digestiva alta demonstrando lesão polipoide na segunda porção do duodeno, cuja biópsia excisional mostrou proliferação nodular das glândulas de Brunner, achado característico do HGB.

O diagnóstico diferencial do HGB pode ser feito com outras neoplasias benignas ou malignas do trato digestivo, tais como adenocarcinoma, lipoma, leiomioma e tumores neuroendócrinos. A complementação diagnóstica com ecoendoscopia pode ser bastante útil, não só para exclusão desses diagnósticos, como também para avaliação da rede vascular do pedículo e definição da melhor estratégia terapêutica.[12] Como tratamento, em pacientes sintomáticos ou com lesão de diagnóstico incerto, propõe-se a realização de ressecção, ou por polipectomia endoscópica, considerada método de primeira escolha, seguro e efetivo para remoção completa da lesão, ou por cirurgia laparoscópica.[1,2,13] Para pacientes assintomáticos, a terapêutica é controversa. Muitos autores sugerem que o manejo poderia ser conservador, enquanto outros defendem o benefício da excisão de todas as lesões, uma vez que essa conduta poderia prevenir complicações (hemorragia, anemia severa, obstrução, intussuscepção).[1,2,9]

Apesar do HGB ser uma lesão benigna e rara, de crescimento indolente e comumente assintomática, pode provocar quadros graves como o descrito neste relato, devendo ser sempre lembrado como diagnóstico diferencial em casos de hemorragia digestiva alta.

REFERÊNCIAS

1. Gao YP, Zhu JS, Zheng WJ. Brunner's gland adenoma of duodenum: A case report and literature review. World J Gastroenterol. 2004;10:2616-7.
2. Ratilal P, Figueiredo A, Deus J, et al. Hamartoma de glândulas de Brunner: causa de hemorragia digestiva. GE J Port Gastrenterol. 2003;10:100-3.
3. Cruveilhier J. Anatomie pathologique du corps humain. Paris: J. B. Ballière; 1835.
4. Semrin MG, Russo MA. Anatomy, histology, embryology and developmental anomalies of the stomach and duodenum. In: Feldman M, Friedman LS, Brandt LJ. Sleisenger and Fordtran's gastrointestinal and liver disease: pathophysiology/ diagnosis/ management. 9th ed. London: Saunders; 2010.
5. Feyrter F. Uber Wucherungen der Brunnerschen Drusen. Virchows Arch A Pathol Anat Histol. 1934;293:509-26.
6. Rao VSR, Rayan F, Al Mukhtar A, et al. Giant Brunner's Gland adenoma: an unusual cause of gastrointestinal haemorrhage. Edinburgh: The Royal College of Surgeons of Edinburgh; 2004.
7. Botsford TW, Crowe P, Crocker DW. Tumors of the small intestine. A review of experience with 115 cases including a report of a rare case of malignant hemangio-endothelioma Am J Surg. 1962;103:358-65.
8. Walden DT, Maran NE. Endoscopic injection and polipectomy for bleeding Brunner's gland hamartoma: case report and expanded literature review. Gastrointest Endosc. 1998;47:403-7.
9. Rocco A, Borriello P, Compare D, et al. Large Brunner's gland adenoma: Case report and literature. World J Gastroenterol. 2006;12:1966-8.
10. Peetz ME, Moseley HS. Brunner's glands hyperplasia. Am Surg. 1989;55:474-7.
11. Franzin G, Musola R, Ghidini O, et al. Nodular hyperplasia of Brunner's glands. Gastrointest Endosc. 1985;31:374-8.
12. Weisselberg B, Melzer E, Liokumovich P, et al. The endoscopic ultrasonographic appearance of Brunner's gland hamartoma. Gastrointest Endoscopy. 1997;46:176-8.
13. Coriat R, Mozer-Bernardeau M, Terris B, et al. Endoscopic resection of a large Brunner's gland hamartoma. Gastroenterol Clin Biol. 2008;32(1 Pt. 1):11-4.