

## Ataxia aguda em idade pediátrica – revisão retrospectiva de cinco anos

### *Acute ataxia in childhood – a five year retrospective review*

Filipa Caldeira<sup>1</sup>, Bruno Sanches<sup>1</sup>, José Paulo Monteiro<sup>2</sup>, Paulo Calhau<sup>2</sup>, Maria José Fonseca<sup>3</sup>

<sup>1</sup> Médicos Residentes em Pediatria. Serviço de Pediatria, Hospital Garcia de Orta, Almada, Portugal.

<sup>2</sup> Médicos Assistentes Hospitalares Graduados. Serviço de Pediatria, Hospital Garcia de Orta, Almada, Portugal.

<sup>3</sup> Médica Pediatra. Chefe do Serviço de Pediatria, Hospital Garcia de Orta, Almada, Portugal.

---

#### RESUMO

**Objetivos:** Caracterizar os casos de ataxia aguda internados em um Serviço de Pediatria e avaliar a sua abordagem no Departamento de Urgência.

**Métodos:** Análise retrospectiva dos registos clínicos das crianças internadas entre janeiro de 2006 e dezembro de 2010 com quadro clínico de alteração da marcha e/ou dos movimentos motores finos com início dentro das últimas 72 horas.

**Resultados:** Foram incluídas 82 crianças, 44 do sexo feminino. A mediana de idade foi de 4 anos. Trinta crianças apresentaram pródromos e 18 tinham história de infecção prévia. Os sintomas concomitantes mais frequentes foram sonolência (46 casos), vômitos (18 casos) e irritabilidade (14 casos). O exame físico não mostrou alterações em dois terços dos casos. Setenta crianças foram sujeitas a pelo menos um exame complementar de diagnóstico. As principais causas identificadas foram intoxicações (53 casos) e ataxia pós-infecciosa (15 casos). Só 16% necessitaram de tratamento específico e a maioria das internações foi de curta duração. Foram referenciados para seguimento em consulta hospitalar 32 casos. Registrou-se uma evolução benigna na maioria dos casos.

**Conclusões:** A atitude face a uma criança com ataxia aguda deve ser ponderada e individualizada, tornando-se difícil a implementação de um protocolo de abordagem uniforme. A maioria dos casos tem um curso benigno e auto-limitado, com internação de curta duração e apenas tratamento de suporte. No entanto, causas mais graves devem ser devidamente excluídas. História clínica minuciosa, exame físico e neurológico completos e internação visando a vigilância da evolução clínica são aspectos fundamentais.

**DESCRIPTORIOS:** ATAXIA/diagnóstico; ATAXIA/etiologia; TRANSTORNOS NEUROLÓGICOS DA MARCHA; CRIANÇA HOSPITALIZADA; SERVIÇO HOSPITALAR DE EMERGÊNCIA; ESTUDOS RETROSPECTIVOS.

#### ABSTRACT

**Aims:** To characterize the cases of acute ataxia hospitalized in a Pediatric Department and to evaluate its approach in the Emergency Department.

**Methods:** Retrospective analysis of medical records of children admitted between January 2006 and December 2010 with clinical gait and/or fine motor movements with onset within the last 72 hours.

**Results:** We included 82 children, 44 girls. The median age was 4 years. Thirty children had prodromes and 18 had a history of previous infection. The most frequent accompanying symptoms were somnolence (46 cases), vomiting (18 cases) and irritability (14 cases). Physical examination showed no changes in two thirds of cases. Seventy children have been subjected to at least one further diagnostic examination. The main causes were poisoning (53 cases) and post-infectious ataxia (15 cases). Only 16% needed specific treatment and most admissions were of short duration. Thirty-two cases were referred for follow-up consultation. The course was benign in most cases.

**Conclusions:** The attitude towards a child with acute ataxia should be careful and individualized, making it difficult to implement a uniform protocol for approach. Most cases have a benign and self-limiting course, with short duration admission and only supportive care. However, serious causes must be properly excluded. Detailed clinical history, complete physical and neurological examination, and hospitalization for monitoring of clinical course are crucial.

**KEY WORDS:** ATAXIA/diagnosis; ATAXIA/etiology; GAIT DISORDERS, NEUROLOGIC; CHILD, HOSPITALIZED; EMERGENCY SERVICE, HOSPITAL; RETROSPECTIVE STUDIES.

---

Recebido: agosto de 2011; aceito: janeiro de 2012.

#### Endereço para correspondência/Corresponding Author:

FILIPA CALDEIRA  
Rua Álvaro Perdigão, nº 1, 3º C  
2900-163 Setúbal, Portugal  
Telefone: +351-965-42-77-84  
Fax: +351-21-295-70-04  
E-mail: felipacaldeira@gmail.com

## INTRODUÇÃO

A palavra ataxia deriva etimologicamente do grego e significa ausência de coordenação (“*ataktos*”).<sup>1</sup> Não é uma entidade clínica isolada, mas um espectro de sintomas ou sinais neurológicos, definindo-se como a incapacidade para realizar movimentos finos, precisos e coordenados.<sup>2</sup> O diagnóstico inicial é clínico e seus critérios repousam na identificação das expressões semiológicas da ataxia assim descritas: desequilíbrio da marcha ou marcha de base alargada (ataxia da marcha); tremor dos movimentos durante a realização de atividades intencionais (tremor intencional); tremor dos movimentos de aproximação (dismetria); tremor do aparelho fonatório com perda de nitidez da articulação da fala (disartria); incapacidade de realização rápida de movimentos alternantes (adiadococinésia); e movimentos oculares de oscilação lenta ou rápida, horizontais ou verticais (nistagmo).<sup>2,3</sup>

Na população pediátrica, o mecanismo mais frequente envolve a disfunção do cerebelo de forma difusa, designada como ataxia central ou cerebelosa. O envolvimento das estruturas periféricas, do sistema vestibular ou dos nervos periféricos dá lugar à chamada ataxia periférica ou sensitiva.<sup>1-3</sup>

Na perspectiva clínica a ataxia pode ser classificada em forma aguda, episódica ou crônica. Uma ataxia considera-se aguda quando a alteração da marcha ou dos movimentos motores finos surgiu em menos de 72 horas, em criança previamente saudável.<sup>1,4,5</sup> A forma episódica ou recorrente é menos frequente e está relacionada com determinadas doenças metabólicas e genéticas. A ataxia crônica pode ter um curso progressivo ou não progressivo, estando relacionada com defeitos congênitos e malformações do sistema nervoso.<sup>5</sup>

As etiologias da ataxia aguda são variadas e, de acordo com seu mecanismo, poderão ser enquadradas em diferentes grupos (Quadro 1).<sup>1-3,6,7</sup> A causa mais frequentemente descrita na literatura corresponde à ataxia cerebelosa ou cerebelite aguda pós-infecciosa (30-50%), seguindo-se as intoxicações.<sup>1, 6</sup> As causas neoplásicas, traumáticas e um grupo misto de etiologias completam os restantes grupos, com prevalências decrescentes.<sup>1-8</sup>

Antecedentes pessoais e familiares, história de infecções recentes e de traumatismo, ingestão de tóxicos ou medicamentos, inalação de gases e grupo etário devem ser considerados na abordagem da criança com ataxia aguda, orientando assim o diagnóstico e a investigação subsequentes.

Considerando a escassez de casuísticas nacionais e internacionais nesta área, o presente estudo teve

como objetivo a caracterização dos casos de ataxia aguda admitidos em um Serviço de Pediatria, de forma a refletirmos acerca da sua abordagem pelo Departamento de Urgência.

**Quadro 1.** Etiologias da ataxia aguda em idade pediátrica descritas na literatura, agrupadas em cinco grupos de acordo com o mecanismo fisiopatológico subjacente.

<b>Infecciosas/ Pós-infecciosas</b>	- Ataxia aguda cerebelosa ou cerebelite pós-infecciosa* - Meningite/encefalite - Encefalomielite aguda disseminada - Síndrome de Guillain-Barré/Síndrome de Miller-Fisher
<b>Tóxicas</b>	- Intoxicações medicamentosas* - Ingestão de álcool ou drogas - Inalação de monóxido de carbono
<b>Neoplásicas/ Efeito massa</b>	- Tumores da fossa posterior*: astrocitoma quístico cerebelar, meduloblastoma, ependimoma, glioma - Lesão vascular - Hidrocefalia
<b>Traumáticas</b>	- Síndrome pós-concussão* - Hematoma cerebeloso/fossa posterior - Dissecção da artéria vertebral
<b>Mistas</b>	- Síndrome opsoclonus-mioclonus - Enxaqueca basilar/vertigem paroxística benigna - Perturbação conversiva - Vascular: infarto ou hemorragia cerebelar - Labirintite aguda - Crises epilépticas

\* Etiologias mais comuns.

Adaptado de: Ryan et al.<sup>1</sup>, Kliegman et al.<sup>2</sup>, Salas et al.<sup>3</sup>, Martínez-González et al.<sup>6</sup>, Agrawal<sup>7</sup>.

## MÉTODOS

Foi realizada uma análise descritiva, analítica e retrospectiva das crianças e adolescentes admitidos na Unidade de Internamento de Curta Duração (UICD) da Urgência Pediátrica do Hospital Garcia de Orta, em Almada, Portugal, entre 01 de janeiro de 2006 e 31 de dezembro de 2010 (cinco anos), com quadro clínico de ataxia de aparecimento agudo.

O diagnóstico de ataxia aguda baseou-se nos seguintes critérios: 1) alteração da marcha e/ou dos movimentos motores finos; 2) evolução inferior a 72 horas; 3) criança sem patologia previamente conhecida que se manifestasse por ataxia.

Com base no sistema de informática do hospital, foi elaborada uma listagem nominal e obtidos os prontuários em papel de todas as crianças e adolescentes admitidos na UICD no período de estudo com o diagnóstico de saída de patologias/acontecimentos que

podem se manifestar como ataxia aguda: intoxicação medicamentosa, alcoólica ou a drogas ilícitas, inalação de monóxido de carbono, cerebelite, encefalite, meningoencefalite, meningoencefalite aguda disseminada, labirintite, síndrome de Guillian-Barré (SGB), síndrome opsoclonus-mioclonus, neoplasia do sistema nervoso central (SNC), traumatismo cranioencefálico, enxaqueca e seu equivalente, acidente vascular cerebral, crises convulsivas e perturbação conversiva. Posteriormente, foram seleccionados e analisados os casos em que foi descrito um quadro clínico de ataxia aguda. Pacientes com patologia previamente conhecida que se manifestasse por ataxia crônica ou recorrente foram excluídos.

Os dados foram obtidos através da consulta dos registos clínicos que constavam nas notas de admissão, notas de alta ou nas fichas de evolução dos processos hospitalares dos casos seleccionados. Foram analisadas as seguintes variáveis: sexo, idade de apresentação da ataxia aguda, antecedentes familiares e pessoais, dados clínicos (pródromos, sintomatologia associada, intervalo de tempo entre aparecimento de sintomatologia e quadro de ataxia, causa identificável, exame objectivo e neurológico à admissão e à data de alta), exames complementares de diagnóstico, tratamentos realizados e posterior seguimento.

O estudo seguiu os preceitos éticos da pesquisa em seres humanos contidos na Declaração de Helsinki de 1989 e foi aprovado pela diretoria do Serviço de Pediatria do Hospital Garcia de Orta.

A análise estatística foi realizada com o SPSS v.19.0 (SPSS Inc, Chicago, IL, USA). Na análise descritiva as variáveis quantitativas foram expressas em média, mediana, mínimo e máximo e as variáveis qualitativas em número e percentagem.

## RESULTADOS

No período de cinco anos do estudo, 210.641 crianças e adolescentes recorreram ao Serviço de Urgência do hospital, dos quais 6.934 (3,29%) foram internados na UICD. Destes, 331 crianças e adolescentes foram inicialmente seleccionados com diagnósticos que pudessem se manifestar com ataxia aguda. Foram excluídos 249 por não ter sido observada ataxia: intoxicações medicamentosas (68), intoxicação alcoólica (7), intoxicações por drogas ilícitas (2), intoxicação por inalação de monóxido de carbono (15), encefalite (6), meningoencefalite (5), SGB (5), vertigem (2), neoplasia do SNC (10), traumatismo cranioencefálico (57), enxaqueca e seu equivalente (20), acidente vascular cerebral (6) e crises convulsivas

(46). Os casos de intoxicação por monóxido de carbono, intoxicação por drogas ilícitas, enxaqueca, acidente vascular cerebral e crise convulsiva foram todos excluídos, pois nenhum se acompanhou de ataxia.

Entre os 82 casos incluídos no estudo e que corresponderam a quadros de ataxia de aparecimento agudo, as causas mais frequentes foram intoxicações (65%) e síndrome pós-infecciosa (18%) (Tabela 1). Quarenta e quatro pacientes (54%) eram do sexo feminino. A mediana de idade de aparecimento foi de 4 anos, mínimo de 12 meses e máximo de 14 anos, com um intervalo interquartil de 2-7,75. A distribuição por idade e sexo da amostra está demonstrada na Figura 1. Verificou-se que os episódios de ataxia aguda foram mais frequentes abaixo dos seis anos de idade e que o sexo feminino predominou abaixo dos dois anos e acima dos nove anos de idade.

Das 30 crianças com pródromos, em 60% identificou-se uma infecção prévia, em 44% das quais uma infecção respiratória alta e em 39% a varicela. Dos quatro casos de vômitos, um foi associado a cefaleias e outro a macrocrânia. Este último correspondeu a uma criança de 15 meses com início de vômitos matinais no mês precedente ao aparecimento do quadro de ataxia, e na qual o perímetro cefálico passou do percentil 50 para o 95 nos sete meses prévios. Foi diagnosticado um astrocitoma pilocítico na fossa posterior. Os restantes casos de pródromos corresponderam a quatro traumatismos cranioencefálicos, três casos de febre isolada, três de cefaleia e duas síndromes depressivas em adolescentes que ingeriram voluntariamente fármacos. O período de latência médio entre o aparecimento de outros sintomas e da ataxia foi de 4,6 dias, variando entre o próprio dia (83% dos casos) e sete meses. Dentre aqueles em que se constatou um período de latência mais prolongado, dois casos corresponderam a crianças com varicela (ambos com o período de nove dias), um consistiu na síndrome de opsoclonus-mioclonus (com um intervalo de 15 dias) e três acompanharam neoplasias de fossa posterior (dois dos quais com um período de latência de um mês e o outro de sete meses).

Os sintomas associados mais frequentes foram sonolência (46 crianças), vômitos (18) e irritabilidade (14). Dos sinais pertencentes ao espectro atáxico, os mais frequentes foram disartria (35), dismetria (18), hipotonia (11), tremor intencional (12) e nistagmo (6). Verificou-se um caso de mutismo numa criança com cerebelite por varicela. Em dois terços dos casos não se encontrou qualquer alteração ao exame físico geral, mas todos revelaram alguma alteração no exame neurológico.

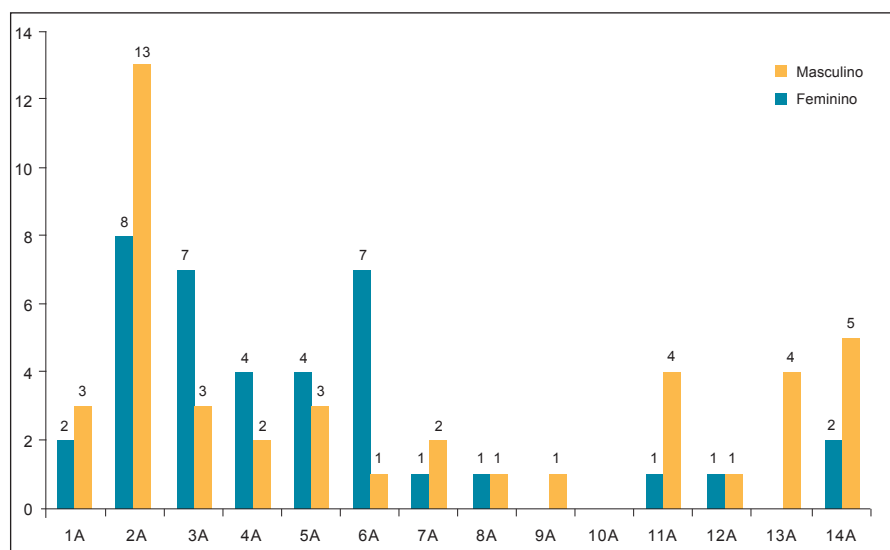
**Tabela 1.** Causas de ataxia aguda nas crianças e adolescentes admitidos na Unidade de Internamento de Curta Duração da Urgência Pediátrica do Hospital Garcia de Orta, Portugal, entre 01 de janeiro de 2006 e 31 de dezembro de 2010.

Etiologia	Número total de casos por etiologia, com ou sem ataxia (N=259*)	Número de casos com ataxia aguda (N=82)	Porcentagem de casos com ataxia sobre o total de casos da mesma etiologia, com ou sem ataxia	Porcentagem de cada diagnóstico sobre o total de casos de ataxia aguda (Total=100%)
Intoxicação	145	53	36,6% †	65%
Benzodiazepinas		27 ‡		
Anti-histamínicos		7		
Álcool		4		
Risperidona		3		
Opiáceos		2		
Carbamazepina		1		
Barbitúrico		1		
Antidepressivo tricíclico		1		
Alcalóide		1		
Infecciosa/Pós-infecciosa	31	15	48%	18%
Cerebelite pós-varicela		6		
Cerebelite sem agente		3		
Encefalite viral		2		
Síndrome de Guillain-Barré		1		
Meningo-encefalite por Mycoplasma		1		
Neurite vestibular		1		
Encefalomielite Aguda Disseminada		1		
Traumatismo cranio-encefálico/ Síndrome pós-concussão	61	4	6,6%	4,9%
Vertigem	6	4	66,7%	4,9%
Paroxística benigna		3		
Periférica		1		
Neoplasias do Sistema Nervoso Central	13	3	43%	3,6%
Meduloblastoma		2		
Astrocitoma pilocítico		1		
Síndrome opsoclonus-mioclonus	2	2	100%	2,4%
Perturbação conversiva	1	1	100%	1,2%

\* Em 46 casos de crise convulsiva, 20 casos de enxaqueca e 6 casos de acidente vascular cerebral não houve nenhum caso com ataxia, perfazendo 331 prontuários pesquisados por conterem possíveis casos de ataxia.

† Confirmada (47) x suspeita (6); voluntária (13) x involuntária (40).

‡ Confirmada por pesquisa na urina (18) x anamnese altamente suspeita (9).



**Figura 1.** Distribuição etária e sexo de crianças e adolescentes com ataxia aguda admitidos na Unidade de Internamento de Curta Duração da Urgência Pediátrica do Hospital Garcia de Orta, Portugal, entre 01 de janeiro de 2006 e 31 de dezembro de 2010 (n=82). A: anos de idade.

Foi realizado pelo menos um exame complementar de diagnóstico em 80% dos casos. O exame mais requisitado foi a pesquisa de tóxicos no sangue e na urina (65%). Essa pesquisa foi negativa em 53% dos casos. Vinte crianças (24%) realizaram tomografia axial computadorizada cranioencefálica e 11 (13%) ressonância magnética encefálica, das quais apenas quatro revelaram alterações patológicas (três neoplasias do SNC e uma meningoencefalite aguda disseminada). Dos restantes exames complementares requisitados salientam-se 11 eletroencefalogramas (dois com traçado difuso lentificado), 11 punções lombares (com alterações no líquido na criança com SGB e em duas encefalites) e dois estudos para pesquisa de neuroblastoma, que incluíram tomografia computadorizada toracoabdominal, excreção urinária de ácido homovanílico e vanilmandélico e cintilografia com metaiodobenzilguanidina, todos negativos. Em nenhum caso foi realizado o diagnóstico sorológico de varicela para confirmar a etiologia.

Apenas 16% dos doentes necessitaram de tratamento específico. Esses casos corresponderam aos diagnósticos de neoplasia do SNC, síndrome de opsoclonus-mioclonus, SGB, neuronite vestibular, meningoencefalite aguda disseminada, encefalite, dois casos de cerebelite e um caso de intoxicação por benzodiazepinas com sintomatologia exuberante. A duração média da internação na UICD foi de 13,6 horas e o total no Serviço de Pediatria foi de 2,6 dias (variação entre seis horas a 22 dias). A maioria das internações teve duração igual ou inferior a um dia (78%). Dezesete casos (20,7%) foram transferidos para a Enfermaria de Pediatria para prosseguir com a investigação etiológica em curso, instituição de tratamento específico e/ou para vigilância. Esses casos corresponderam aos diagnósticos de neoplasia do SNC (3), síndrome de opsoclonus-mioclonus (2), SGB (1), neuronite vestibular (1), meningoencefalite (1), meningoencefalite aguda disseminada (1), encefalite (2), cerebelite (3), síndrome de conversão (1), síndrome pós-concussão (1) e um caso de intoxicação por benzodiazepinas. O nosso único caso de SGB foi secundário a infecção por *Campylobacter jejuni* e caracterizou-se por um quadro clínico de ataxia, arreflexia, sem oftalmoplegia e sinal de Romberg negativo. Apesar de estar descrita uma evolução potencialmente mais grave, verificou-se uma boa resposta após a administração de imunoglobulina endovenosa e resolução completa do quadro clínico em um mês.

Na data da alta, 17% dos casos ainda apresentavam alguma alteração ao exame neurológico e em 11 crianças e adolescentes ainda persistia a ataxia. Após a alta,

60% das crianças e adolescentes foram encaminhados para o seu médico assistente. Relativamente às crianças referenciadas para o ambulatório de Neuropediatria (16%), duas corresponderam às situações de síndrome de opsoclonus-mioclonus, uma delas assintomática após o primeiro ciclo de tratamento com imunoglobulina e dexametasona e a outra com seguimento atual de dois anos e múltiplas terapêuticas imunomoduladoras (dexametasona, imunoglobulina, ciclofosfamida, hormônio adrenocorticotrófico), já sem ataxia mas que mantém um atraso global de desenvolvimento psicomotor associado a perturbações do comportamento e do padrão de sono. Em ambas ainda não foi identificado o fator precipitante. A criança com meningoencefalite por *Mycoplasma pneumoniae* manteve ataxia e disartria durante um mês. As restantes crianças com acompanhamento no ambulatório de Neuropediatria (SGB, encefalites, meningoencefalite aguda disseminada, cerebelites pós-varicela, intoxicação por alcalóides, vertigem paroxística benigna e um caso de síndrome pós-concussão) não mostraram quaisquer alterações ao exame neurológico, motivo pelo qual tiveram alta do ambulatório e foram encaminhadas para o seu médico assistente. Foram referenciadas para o ambulatório de Otorrinolaringologia duas crianças (com vertigem periférica e neurite vestibular) e para a Neurocirurgia as três crianças com lesão tumoral do SNC. Dos 13 adolescentes que foram encaminhados para os ambulatórios de Pedopsiquiatria (10) e de Adolescentes (3) por intoxicação farmacológica ou alcoólica voluntária e por síndrome de conversão, 12 faltaram desde a primeira consulta e um abandonou o seguimento após duas sessões. Neste estudo não se registaram óbitos.

## DISCUSSÃO

A ataxia de aparecimento agudo é a forma mais frequente de ataxia em crianças e adolescentes, mas mesmo esta pode ser considerada um distúrbio pouco frequente nessa faixa etária.<sup>1,6,9</sup> Durante o período em que decorreu o nosso estudo, a ataxia aguda correspondeu a 0,04% das admissões na Urgência Pediátrica e a 1,18% das internações na UICD. Estes números, tais como os descritos em estudos prévios, reforçam a sua baixa prevalência em idade pediátrica.<sup>6</sup>

Apesar de a maioria das situações corresponder a um processo benigno e autolimitado, é importante ter presente que a ataxia aguda poderá ser uma manifestação de uma patologia grave, como neoplasia ou infecção do SNC.<sup>1,6,9</sup> O diagnóstico diferencial da ataxia aguda é extenso. Em nossa casuística constatou-se uma etiologia diversificada, semelhante à descrita



na literatura (Quadro 1 e Tabela 1). Não se verificou nenhum caso de ataxia secundária a enxaqueca basilar, epilepsia ou a causa vascular. As principais causas identificadas foram intoxicação e quadros infecciosos/pós-infecciosos, constituindo 83% dos casos, como descrito em estudos prévios.<sup>6,8,10</sup> Contudo, ao contrário do observado na literatura, constatou-se uma inversão das duas principais causas, sendo as causas infecciosas/pós-infecciosas suplantadas pelas intoxicações.

As intoxicações foram a causa predominante de ataxia aguda em todos os grupos etários: inferior a cinco anos (15 casos), dos cinco aos 10 anos (14 casos) e após os 10 anos de idade (14 casos). Estudos prévios descrevem um predomínio das intoxicações acidentais em idade pré-escolar e no sexo masculino.<sup>1,6</sup> Tal fato pode justificar que em nosso estudo se tenha constatado um predomínio do sexo masculino dos três aos seis anos e que após os 11 anos tenha havido um predomínio do sexo feminino e de intoxicação voluntária.

Os tóxicos que mais frequentemente causam ataxia são fenitoína, carbamazepina, benzodiazepinas, antidepressivos tricíclicos, anti-histamínicos, álcool, monóxido de carbono e chumbo.<sup>4,7</sup> Neste estudo, os tóxicos mais frequentemente envolvidos foram as benzodiazepinas e os anti-histamínicos (Tabela 1). Os primeiros são fármacos de fácil acesso, por uso crônico por parentes próximos. A intoxicação por anti-histamínicos está frequentemente associada à sobredosagem em contexto de agudização de quadro alérgico ou infeccioso agudo da própria criança. É necessário um alto índice de suspeição porque em vários casos é inicialmente negada a existência de fármacos no domicílio ou a possibilidade de ingestão. Em um terço dos casos de intoxicação por benzodiazepinas a pesquisa na urina foi negativa, apesar de história altamente sugestiva.

A segunda causa mais frequentemente detectada nesta série foram as cerebelites infecciosas ou pós-infecciosas. A ataxia aguda cerebelosa é uma síndrome autolimitada, frequentemente pós-infecciosa, que ocorre principalmente na idade pré-escolar. Pode também ocorrer em crianças mais velhas, sobretudo após imunizações ou infecção ao vírus de Epstein-Barr.<sup>6,10-13</sup> Vários agentes infecciosos podem ser responsáveis pela cerebelite pós-infecciosa (vírus *Epstein-Barr*, parotidite epidêmica, *Legionella pneumophila*, hepatite A, influenza, vírus *Herpes simplex*, enterovírus, parvovírus B19, sarampo e *Mycoplasma pneumoniae*). No entanto, em nosso estudo não foram identificados esses agentes infecciosos nem casos relacionados com a imunização.<sup>1,4,12-14</sup>

Tal como consta na literatura, a varicela foi a infecção precedente responsável pela maioria dos nossos casos, e todos tinham idade entre 2 e os 6 anos.<sup>1,4,6,10,11</sup>

O vírus varicela zoster pode provocar disfunção do cerebelo, quer por invasão direta quer por resposta autoimune dirigida à substância branca do cerebelo, resultando numa desmielinização pós-infecciosa.<sup>1,4,14,15</sup> A ataxia cerebelosa aguda pós-varicela é a complicação neurológica mais comum desta infecção, ocorrendo em 1:4000 casos de varicela em crianças com menos de 15 anos, mesmo na era pós-vacinal.<sup>4,12,14</sup> Apesar do início abrupto, a evolução clínica é benigna, com resolução completa dos déficits em 90% dos casos, apenas com terapêutica de suporte<sup>3,14</sup>. Nesses casos a semiologia atáxica surge de forma isolada, sem qualquer sinal meníngeo, de hipertensão intracraniana ou de doença sistêmica. Dimova et al.<sup>16</sup> também descreveram o caso de uma criança com cerebelite pós-infecciosa que se manifestou com mutismo, semelhante ao nosso caso. Geralmente o processo infeccioso é identificado num período de cinco a 21 dias antes do aparecimento da ataxia.<sup>14</sup> Em nossa casuística não se constatou nenhum caso de ataxia prévia ao início do exantema, tendo dois casos ocorrido depois e os outros concomitantemente ao início do exantema, com uma média de 3,8 dias. O diagnóstico levou em conta o alto grau de suspeição resultante da conjugação da clínica de cerebelite, do exantema característico, da resolução espontânea sem necessidade de terapêutica específica e da ausência de sequelas, não tendo sido realizada a sorologia para confirmação. Os exames complementares são frequentemente inocentes, podendo se encontrar no exame do líquido uma pleocitose linfocitária ou proteinorraquia em 25-50% dos casos e evidenciando-se por vezes, nos exames de neuroimagem, um edema cerebeloso leve.<sup>6,9-11</sup>

De acordo com o caráter e evolução benignos das duas principais causas de ataxia aguda na nossa série, verificou-se um baixo tempo médio de internação total no Serviço de Pediatria (2,6 dias), com reduzido recurso a exames complementares.

Os traumatismos cranianos são motivos frequentes de consulta à urgência pediátrica, podendo haver manifestações atáxicas em relação com a síndrome pós-concussão, a dissecação da artéria vertebral ou o hematoma da fossa posterior. Nos dois últimos casos a sintomatologia pode ser mais exuberante e associar-se a sintomas de hipertensão intracraniana, sendo o tratamento cirúrgico indicado.<sup>17</sup> A síndrome pós-concussão tem uma evolução benigna, resultando em várias alterações como náuseas, vômitos, cefaleias, sonolência e ataxia.<sup>1,18</sup> Os exames de imagem são normais e a resolução dos sintomas e dos déficits neurológicos ocorre após o repouso. Esta foi a única causa encontrada nos quatro casos de traumatismo craniano englobados na nossa casuística.

A etiologia neoplásica constitui uma das maiores preocupações ao se observar uma criança com ataxia. Os tumores da fossa posterior são os principais envolvidos, como o astrocitoma pilocítico cerebelar, o meduloblastoma, o ependimoma e o glioma. Em geral a sintomatologia desenvolve-se de forma insidiosa, ao longo de semanas ou meses, associando-se à ataxia, às cefaleias (com predomínio noturno ou vespertino) e aos vômitos. Pode também iniciar de forma mais abrupta, resultante de uma hemorragia tumoral ou do próprio efeito de massa, com sintomas e sinais de hipertensão intracraniana.<sup>1,7,19</sup> Os três casos encontrados na nossa série corresponderam a dois meduloblastomas e um astrocitoma pilocítico, todos orientados para intervenção neurocirúrgica. Dois manifestaram-se no mês prévio por cefaleias, com e sem vômitos associados, respectivamente. O terceiro caso, mais insidioso, iniciou-se nos sete meses prévios ao aparecimento de ataxia, com aumento do perímetro cefálico e vômitos matinais.

Entre as causas mais raras, encontramos dois casos de síndrome opsoclonus-mioclonus e um caso de perturbação conversiva. A síndrome de opsoclonus-mioclonus é rara e acomete principalmente a primeira infância. Apesar de a sua etiologia ser desconhecida, pensa-se que estejam implicadas alterações nas imunidades celular e humoral.<sup>20,21</sup> Caracteriza-se pelo aparecimento de ataxia, irritabilidade, movimentos oculares rápidos, conjugados, multidireccionais (opsoclonus) e mioclonias.<sup>1,20-26</sup> Em cerca de metade dos casos descritos, o mecanismo é paraneoplásico, relacionado com um neuroblastoma oculto, que em alguns casos apenas é descoberto anos após o início da clínica. Admite-se que alguns possam corresponder a um neuroblastoma que espontaneamente involuiu.<sup>1,13,20,22-24,26</sup> A clínica pode ser auto-limitada (após um evento infeccioso prévio) ou de duração prolongada e recorrente, especialmente quando associada a neoplasias. Perante um caso de síndrome de opsoclonus-mioclonus é crucial uma investigação exaustiva de forma a excluir a presença de neuroblastoma oculto (tomografia computadorizada ou ressonância magnética de tórax e abdomen, coleta de ácido homovanilmandélico e vanilmandélico em urina).<sup>12,20,21,24,25</sup> O resultado normal deste último exame não exclui a presença de neuroblastoma, pois sua sensibilidade é de aproximadamente 70%.<sup>24</sup> Mesmo que a investigação à data do diagnóstico não detecte o tumor, esta deve persistir após alguns meses, na tentativa de localizá-lo.<sup>24</sup> O tratamento é cirúrgico ou com diferentes imunossuppressores, sem existir ainda um protocolo uniforme de investigação e tratamento. Quanto ao prognóstico, a frequência de recaídas é comum, o tratamento pode ser prolongado, e as

sequelas motoras, na linguagem, déficits cognitivos e de atenção, distúrbios do sono e alterações de ordem psiquiátricas são comumente verificados.<sup>24</sup> Nos nossos dois casos não foi possível identificar o fator precipitante. Apesar da excelente evolução em um deles, com resolução total da sintomatologia, no outro caso, pelo contrário, verificou-se a persistência de várias sequelas neurológicas, mesmo após múltiplas terapêuticas imunomoduladoras.

A perturbação conversiva surge com maior frequência em adolescentes do sexo feminino. As alterações atáxicas podem passar despercebidas se o paciente estiver distraído, ou podem variar conforme o observador. Não evidenciam uma verdadeira marcha atáxica, mas sim uma marcha “teatral”, resultando quedas sem qualquer lesão para o doente.<sup>7,27</sup> No entanto, podem motivar a realização de vários exames complementares, face à persistência da sintomatologia durante dias ou semanas.

Duas entidades, a enxaqueca basilar e sua equivalente, a vertigem paroxística benigna, podem manifestar-se de forma intermitente, com alterações do espectro atáxico durante a crise de cefaleia. A vertigem paroxística benigna surge em idade pré-escolar, podendo evoluir mais tarde para enxaqueca basilar.<sup>7,27</sup> Para além da ataxia podem associar-se vertigem, palidez, parestesias e alucinações visuais ou auditivas.

As causas periféricas ou sensitivas de ataxia são mais raras na população pediátrica. Resultam da afecção do sistema vestibular (labirintite), vias sensitivas aferentes, cordões medulares posteriores, raízes espinhais e nervos periféricos (SGB, neuronites). Nosso único caso de SGB concordou com o descrito na literatura, em que a variante atáxica da SGB é caracterizada por um início agudo de ataxia profunda com sinal de Romberg negativo e sem (ou mínima) oftalmoplegia.<sup>28</sup> Os achados clínicos de hipo ou arreflexia, parestesias distais e dissociação albuminocitológica sugerem que essa entidade seja uma variante da SGB. Sua apresentação clínica é similar à síndrome de Miller-Fisher, uma variante da SGB (oftalmoplegia, ataxia e arreflexia) exceto pela ausência de oftalmoplegia, indicando que a forma atáxica de SGB seja uma forma incompleta da síndrome de Miller-Fisher.<sup>28</sup> A SGB associa-se frequentemente a uma história prévia de infecção, sendo a gastroenterite aguda por *Campylobacter jejuni* a mais frequente.<sup>29</sup> A lesão de mielina na síndrome de Miller-Fisher resulta da reação cruzada entre os anticorpos contra o gangliosídeo GQ1b existentes nos pares cranianos e os anticorpos específicos contra o *Campylobacter jejuni*.<sup>29</sup>

Esse marcador sorológico da síndrome de Miller Fisher também foi identificado na forma atáxica da SGB.<sup>28</sup> Apesar de não ter sido possível pesquisar a IgG anti-GQ1b no nosso paciente, a apresentação clínica aponta para uma variante de SBG atáxica.

Apesar da maioria das situações corresponder a um processo benigno e auto-limitado, foi realizado pelo menos um exame complementar de diagnóstico em 80% dos casos. Este fato pode-se justificar como forma de excluir patologia grave ou com necessidade de intervenção específica (por exemplo neoplasia do SNC ou meningoencefalite aguda disseminada) ou para confirmar uma forte suspeita clínica (intoxicação).

Algumas das limitações do presente estudo estão relacionadas com o seu desenho clínico. Trata-se de um estudo retrospectivo, envolvendo informações recuperadas de prontuários médicos. Assim, é inevitável que apenas tenham sido incluídos os casos em que conste a descrição de uma alteração da marcha e/ou dos movimentos motores finos em crianças e adolescentes internados na UICD, tendo sido excluídos todos os registos incompletos que omitam a descrição da marcha ou sem necessidade de internação. A ausência de um protocolo formal de registo, diagnóstico e conduta dos os casos de ataxia de aparecimento agudo pode ter contribuído para a falha de diagnóstico, abordagem sistematizada e seguimento posterior.

Com esta casuística concluímos que a abordagem de uma criança com ataxia aguda necessita de ponderação e individualização, tornando-se sempre difícil a implementação de um protocolo de abordagem geral. Como verificamos no nosso estudo, as etiologias mais frequentes têm um curso benigno e autolimitado, tendo a maioria das internações duração inferior a um dia, com necessidade apenas de tratamento de suporte. No entanto, causas mais graves, como uma lesão ocupando espaço ou outras etiologias estruturais, poderão levar à necessidade de tratamento específico, devendo por isso ser devidamente excluídas. A história clínica minuciosa, o exame objetivo e especificamente o exame neurológico, são essenciais para a decisão quanto à investigação complementar subsequente. A realização de exames de imagem deve ser judiciosa e reservada para os casos nos quais exista uma história sugestiva de traumatismo importante, quando existem sinais focais ou de hipertensão intracraniana ou perante a duração prolongada do quadro clínico. Os autores consideram que a internação é recomendada, visando a vigilância da evolução clínica, o início de uma investigação etiológica e a instituição de tratamento apropriado.

## REFERÊNCIAS

- Ryan MM, Engle EC. Acute ataxia in childhood. *J Child Neurol.* 2003;18:309-16.
- Kliegman RM, Stanton B, St. Geme J, Schor N, Behrman RE, Nelson textbook of pediatrics. 19<sup>th</sup> ed. Philadelphia: Elsevier Saunders; 2011. cap. 590, p. 2053-61.
- Salas AC, Heras RS, Beato FM. Ataxia aguda: protocolos diagnóstico terapêuticos: In: Neurologia pediátrica. Madrid: Asociación Española de Pediatría; 2008. p. 210-6.
- Salas AA, Nava A. Acute cerebellar ataxia in childhood: initial approach in the emergency department. *Emerg Med J.* 2010;27:956-7.
- Martinez JR, Nestal CT. Ataxia aguda: protocolos de neurologia, *Bol Pediatrico.* 2006;46:56-60.
- Martínez-González M.J. et al. Ataxia de aparición aguda en la infancia: etiología, tratamiento y seguimiento. *Rev Neurol.* 2006;42:321-4.
- Agrawal D. Approach to the child with acute ataxia. UpToDate. [base de dados]. 19.3 Version. 2011. [capturado 2011 07 30]. Disponível em: [http://www.uptodate.com/contents/approach-to-the-child-with-acute-ataxia?source=search\\_result&search=Approach+to+the+child+with+acute+ataxia&selectedTitle=1%7E150](http://www.uptodate.com/contents/approach-to-the-child-with-acute-ataxia?source=search_result&search=Approach+to+the+child+with+acute+ataxia&selectedTitle=1%7E150).
- Gieron-Korthals MA, Westberry KR, Emmanuel PJ. Acute childhood ataxia:10-years experience. *J. Child Neurol.* 1994;9:381-4.
- Prats-Viñas JM, Martínez-González MJ. Ataxia y síndrome cerebeloso. In: Fejerman N, Fernández-Álvarez E. Neurología pediátrica. 3. ed. Buenos Aires: Médica Panamericana; 2006.
- Conolly AM, Dodson WE, Prensky AL, et al. Course and outcome of acute cerebellar ataxia. *Ann Neurol.* 1994;35:673-9.
- Nussinovitch M, Prais D, Volovitz B, et al. Post-infectious acute cerebellar ataxia in children. *Clin Pediatr (Phila).* 2003;42:581-4.
- Teive HAG, Zavala JAA, Iwamoto FM. Cerebelite aguda causada por vírus Epstein-Barr: relato de caso. *Arq Neuro-Psiquiatr.* 2001;59:616-8.
- Harai T, Kanegane H, Ito Y, et al. Case of acute cerebellar ataxia associated with primary Epstein-Barr virus infection. *Pediatr Int.* 2010;52:178-80.
- Camacho-Badilla K, Méndez I, Soriano-Fallas A, et al. Ataxia aguda cerebelosa posvaricela en niños costarricenses. *An Pediatr (Barc).* 2008;68:49-53.
- Adams C, Diadori P, Schoenroth L, Fritzler M. Autoantibodies in childhood post-varicella acute cerebellar ataxia. *Can J Neurol Sci.* 2000;27:316-20.
- Dimova PS, Bojinova VS, Milanov IG. Transient mutism and pathologic laughter in the course of cerebellitis. *Ped Neurol.* 2009;41:49-52.
- Papp J, Dorsey ST. A preschool-age child with first-time seizure and ataxia. *J Emerg Med.* 2009;36:30-3.
- Katz DI, Alexander MP. Traumatic brain injury. In: Good DC, Couch JR, editors. *Handbook of neurorehabilitation.* New York:Marcel Dekker;1994. p.493-549.
- Pollack IF. Brain tumors in children. *N Engl J Med.* 1994; 331:1500-7.
- Gabaldon-Torres L, Fernandez-Dominguez J, Salas-Felipe J, et al. Opsoclonus-myooclonus-ataxia syndrome: two anatomoclinical case reports. *Rev Neurol.* 2009;48: 137-40.



21. Wong A. An update on opsoclonus. *Current Opinion Neurol.* 2007;20:25-31.
22. Engle E, Hedley-White E. Case records of the Massachusetts General Hospital. Weekly clinicopathological exercises. Case 27-1995. A 29-month-old girl with worsening ataxia, nystagmus, and subsequent opsoclonus and myoclonus. *N Engl J Med.* 1995;333:579-86.
23. Schor NF. Nervous system dysfunction in children with paraneoplastic syndromes. *J Child Neurol.* 1992;7:253-8.
24. Oliver KA, Bruc I, Coutinho dos Santos LH, et al. Opsoclonus-mioclono: uma manifestação clínica aguda de neuroblastoma. *Pediatria (São Paulo).* 2010;32:67-70.
25. Aguilera S, Botella MP, Salado C, et al. Síndrome opsoclonomioclono-atáxico paraneoplásico. *An Sist Sanit Navarra.* 2009;32:91-5.
26. Arroyo HÁ, Tringler N; de los Santos C. Síndrome de opsoclonus-mioclono/ Opsoclonus-myoclonus syndrome. *Medicina (B. Aires).* 2009;69:64-70.
27. Brett EM, editor. *Pediatric neurology.* 3<sup>rd</sup> ed. London: Churchill Livingstone. 1997. p. 267-74.
28. Ito M, Matsuno K, Sakumoto Y, et al. Ataxic Guillain-Barré syndrome and acute sensory ataxic neuropathy form a continuous spectrum. *J Neurol Neurosurg Psychiatry.* 2011; 82:294-9.
29. Torricelli RE. Síndrome de Guillain Barre en pediatría. *Medicina (Buenos Aires).* 2009;69:84-91.