



## SEÇÃO: RELATO DE CASO

## Síndrome de deleção 6q: relato de caso de um achado raro no Amazonas, Brasil

*Deletion 6q syndrome: case report of a rare finding in Amazonas, Brazil*

**Ananda Larise Colares  
Menezes<sup>1</sup>**

[orcid.org/0000-0001-9610-1276](https://orcid.org/0000-0001-9610-1276)  
[alcm.bio@uea.edu.br](mailto:alcm.bio@uea.edu.br)

**Denise Corrêa  
Benzaquem<sup>1</sup>**

[orcid.org/0000-0002-5394-7455](https://orcid.org/0000-0002-5394-7455)  
[decobem@gmail.com](mailto:decobem@gmail.com)

**Natalia Dayane Moura  
Carvalho<sup>1</sup>**

[orcid.org/0000-0002-8513-0749](https://orcid.org/0000-0002-8513-0749)  
[nathydayane@gmail.com](mailto:nathydayane@gmail.com)

**Vania Mesquita  
Gadelha Prazeres<sup>1</sup>**

[orcid.org/0000-0001-9531-1706](https://orcid.org/0000-0001-9531-1706)  
[vaniapraz@hotmail.com](mailto:vaniapraz@hotmail.com)

**Cleiton Fantin<sup>1</sup>**

[orcid.org/0000-0002-4801-698X](https://orcid.org/0000-0002-4801-698X)  
[cleitonfantin@hotmail.com](mailto:cleitonfantin@hotmail.com)

**Recebido em:** 18 mar. 2020.

**Aceito em:** 19 mar. 2021.

**Publicado em:** 27 maio. 2021.

### Resumo

**Objetivos:** Síndrome da deleção 6q é considerada uma anomalia cromossômica rara. Assim, nosso objetivo foi relatar um caso de um menino com essa síndrome, em Manaus/Amazonas.

**Descrição do caso:** Menino com quatro anos de idade que apresenta atraso do crescimento e do desenvolvimento neuropsicomotor, dificuldades de ganho de peso e anormalidades na retina. A análise citogenética do paciente revelou cariótipo com 46, XY, del(6)(q25-qter).

**Conclusões:** Este relato demonstrou a importância das análises citogenéticas para o diagnóstico preciso das anomalias congênitas, pois auxiliam no encaminhamento de tratamentos adequados aos pacientes e na ampliação de conhecimento científico relacionado a essa deleção.

**Palavras-chave:** Cariótipo, análise cariotípica, cromossomo 6, anomalias congênitas.

### Abstract

**Aims:** Deletion 6q syndrome is considered a rare chromosomal anomaly. Thus, our objective was to report a rare case of a boy with 6q deletion syndrome.

**Case description:** 4-year-old boy with delayed growth and neuropsychomotor development, weight gain difficulties and retinal abnormalities. Karyotypic analysis of the patient revealed karyotype 46, XY, del (6) (q25-qter). That is, a deletion in the long arm of one of the chromosome 6, specifically in the distal region of the long arm of the 6q25 band up to the 6qter band.

**Conclusions:** This report demonstrates the importance of cytogenetic analyzes for the accurate diagnosis of congenital anomalies, as they assist in referring appropriate treatments to patients and in expanding scientific knowledge related to this deletion.

**Keywords:** Karyotype, karyotype analysis, chromosome 6, congenital anomalies.

**Abreviaturas:** RNA, ácido ribonucleico; tRNA, ácido ribonucleico de transferência.

### Introdução

Síndrome de deleção do braço longo do cromossomo 6, síndrome de deleção 6q e síndrome de microdeleção 6q [del (6q)] são sinônimos da mesma descrição clínica, que é considerada uma anomalia rara (1, 2). Pacientes com deleção 6q apresentam fenótipos variáveis, consistindo, principalmente, deficiência intelectual, dificuldade no crescimento, microcefalia, anormalidades na retina, hipotonia e malformações cardíacas



Artigo está licenciado sob forma de uma licença  
[Creative Commons Atribuição 4.0 Internacional](https://creativecommons.org/licenses/by/4.0/).

<sup>1</sup> Universidade do Estado do Amazonas, Manaus, AM, Brasil.

(2, 3). Hopkin et al (2) propuseram três grupos fenotípicos associados à deleção 6q: a deleção proximal (grupo A, del(6) (q11-q16)), a deleção intersticial (grupo B, del(6) (q15-q25)) e a deleção terminal (grupo C, del(6) (q25-qter)).

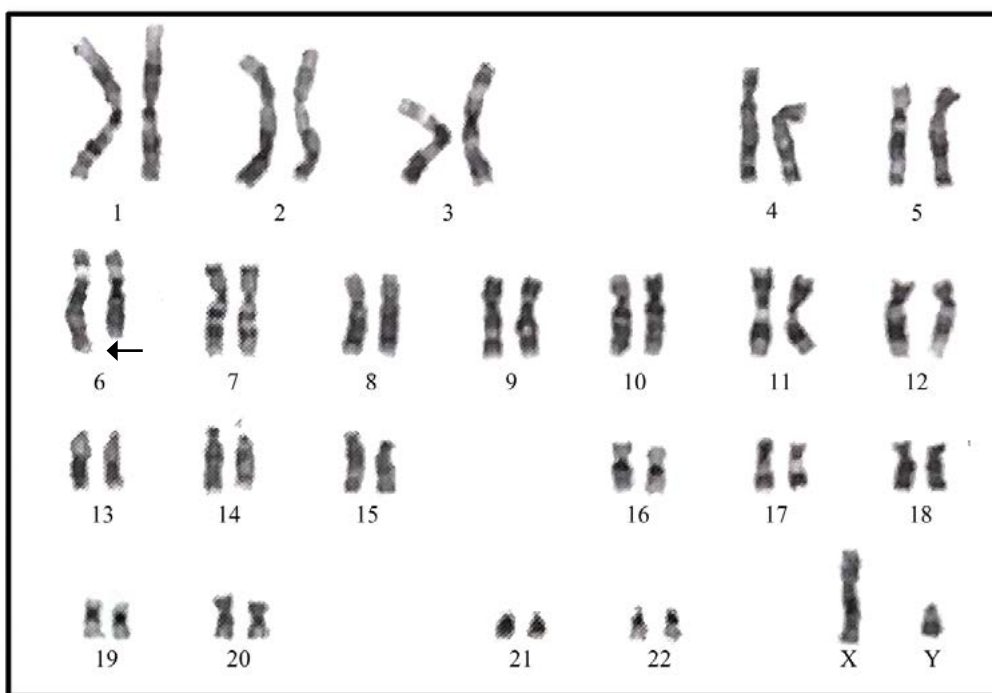
Assim, relatamos um caso de um menino com quatro anos que apresenta deleção cromossômica rara, no cromossomo 6q25-qter. Este relato de caso não somente destaca a importância das análises citogenéticas para o diagnóstico preciso para o melhor acompanhamento clínico, permitindo um acompanhamento mais adequado do paciente e o aconselhamento genético, mas também visa ampliar o conhecimento científico sobre a síndrome de deleção 6q, uma vez que se trata de uma anomalia cromossômica rara.

### Descrição do caso

Paciente de quatro anos de idade, do sexo masculino, e filho não biológico. Aos três anos, o paciente foi levado pelos pais adotivos na Associação de Pais e Amigos dos Excepcionais de Manaus, Amazonas, por apresentar atraso do crescimento, e foi atendido por uma médi-

ca geneticista. A criança foi diagnosticada com atraso do crescimento e do desenvolvimento neuropsicomotor, dificuldades de ganho de peso e anormalidades oftalmológicas. Quanto anormalidades oftalmológicas, com hipermetropia alta e astigmatismo associado ao estrabismo. Assim, o paciente utiliza tratamento preventivo com lentes para correção ocular. O garoto aguarda o resultado de exame de fundo de olho/retina. Os exames clínicos e cardíacos foram normais.

As análises citogenéticas foram realizadas para o paciente. O exame de cariótipo com bandeamento G (resolução de 400 bandas, com 100 células observadas) revelou o cariótipo com 46 cromossomos com a presença de uma deleção no braço longo de um dos homólogos do cromossomo 6, especificamente na região distal do braço longo da banda 6q25 até a banda 6qter (46, XY, del(6) (q25-qter) (**Figura 1**). Considerando a condição de adoção, não foi possível realizar o cariótipo dos pais biológicos. Atualmente, o paciente está tendo acompanhamento multidisciplinar, com ênfase em terapias com fisioterapeuta, fonoaudiólogo e psicopedagoga.



**Figura 1** – Cariótipo do paciente com 46, XY, del(6) (q25-qter). Deleção no braço longo de um dos homólogos do cromossomo 6, especificamente na região distal do braço longo da banda 6q25 até a banda 6qter (identificada pela seta).

## Discussão

O cromossomo 6 é um dos maiores do genoma humano, abrangendo cerca de 1.557 genes ativos e 830 pseudogenes (4). Esse cromossomo é conhecido por carregar o maior cluster de genes de ácido ribonucleico (RNA) de transferência (tRNA). Tais moléculas auxiliam na produção de proteínas.

Anomalias cromossômicas envolvendo o cromossomo 6 já foram identificadas e parecem estar associadas a fenótipos distintos, que incluem atraso no crescimento e desenvolvimento, retardo mental, hipotonia, aparência facial atípica, estrabismo e defeitos cardíacos congênitos (5-10). No presente relato de caso, o paciente foi diagnosticado com a síndrome de deleção do braço longo do cromossomo 6, na região distal do braço longo da banda 6q25 até a banda 6qter (46, XY, del(6) (q25-qter) (CID Q93). É importante ressaltar que, considerando a condição de adoção, não foi possível realizar o cariótipo dos pais biológicos, não sendo, assim, possível estabelecer se a alteração ocorreu sem relação com o histórico familiar ou se foi herdada.

A síndrome de deleção do braço longo do cromossomo 6 é caracterizada por apresentar fenótipo clínico variável (2). Estudos de correlação genotípica e fenotípica ressaltam que a variabilidade observada nessa síndrome está relacionada ao tamanho e à localização da deleção cromossômica, incluindo o número e as funções dos genes deletados (6, 9-11). Baseados nos estudos citogenéticos associados em relação aos fenótipos clínicos, à síndrome de deleção 6q é categorizada em três grupos fenotípicos (A, B e C). O primeiro grupo (A), a deleção proximal del(6) (q11-q16), possui pacientes com atraso no desenvolvimento, características dismórficas faciais, microcefalia, malformações cardíacas e hérnias; o segundo (B), a deleção intersicial del(6) (q15-q25), apresenta restrição do crescimento intrauterino, problemas respiratórios, hipertelorismo ocular e malformações dos membros superiores; por fim, na deleção terminal del(6) (q25-qter) (grupo C), os pacientes manifestam anormalidades na retina, fenda palatina, hipotonia, hipoplasia genital e convulsões (2, 3). Neste

estudo, a condição apresentada pelo paciente é a deleção terminal del(6) (q25-qter), sendo, assim, pertencente ao grupo C.

As deleções são anomalias cromossômicas relacionadas à perda de genes, que afetam a dosagem gênica e resultam em um desequilíbrio cromossômico/gênico em um indivíduo. No presente estudo, a síndrome de deleção terminal 6q25-qter ocasionou a perda de vários genes alocados no braço longo da banda 6q25 até a banda 6qter. Os principais genes associados a essa condição são o domínio 1B de interação rico em adenina timina (localizado no cromossomo 6q25.3), proteína Parkinson 2 E3, proteína ligase ubiquitina (localizado no cromossomo 6q26), ligação ao RNA do domínio KH (localizado no cromossomo 6q26), estrutura de leitura aberta do cromossomo 6 70 (localizado no cromossomo 6q27), proteína 1 do tipo Delta (localizado no cromossomo 6q27), subunidade proteassoma beta tipo 1 (localizado no cromossomo 6q27) e proteína de ligação TATA-Box (localizado no cromossomo 6q27) (12-15). Esses genes desempenham importantes funções na morfogênese do sistema nervoso durante o processo de embriogênese (11, 13, 14). Tais perdas gênicas acarretam em fenótipos altamente variáveis, como retardo mental, características dismórficas, microcefalia, anomalias cerebrais e anomalias oculares (13, 16). Todas essas características foram observadas no caso da criança aqui exposto.

Em conclusão, relatamos um paciente de Manaus/Amazonas com a síndrome de deleção terminal 6q25-qter. Diagnósticos precoces de anomalias congênitas auxiliam no encaminhamento de tratamentos adequados aos pacientes, na obtenção de informações de fenótipos clínicos e na ampliação de conhecimentos científicos relacionados a essa deleção. Estudos moleculares são necessários para entender melhor mecanismos moleculares envolvidos nessa doença.

## Notas

### Apoio financeiro

Este trabalho foi financiado pela Fundação de Amparo à Pesquisa do Estado do Amazonas (FAPE-

AM), Brasil pela Coordenação de Aperfeiçoamento de Pessoal de Nível Superior (CAPES), Brasil.

### Declaração de conflito de interesses

Os autores declaram não haver conflitos de interesses relevantes ao conteúdo deste estudo.

### Contribuições dos autores

Todos os autores citados fizeram contribuições substanciais para a redação do manuscrito, design, coleta de dados, análise e interpretação das informações obtidas com a pesquisa, além da contribuição da revisão crítica do conteúdo intelectual. Os autores aprovam a versão a ser submetida e qualquer versão revisada.

### Disponibilidade dos dados e responsabilidade pelos resultados

Todos os autores declaram ter tido total acesso aos dados obtidos e assumem completa responsabilidade pela integridade destes resultados.

### Referências

- McLeod DR, Fowlow SB, Robertson A, Samcoe D, Burgess I, Hoo JJ. Chromosome 6q deletions: A report of two additional cases and a review of the literature. *Am J Med Genet.* 1990; 35:79-84. <http://doi.org/10.1002/ajmg.1320350115>
- Hopkin RJ, Schorry E, Bofinger M, Milatovich A, Stern HJ, Jayne C, et al. New insights into the phenotypes of 6q deletions. *Am J Genet.* 1997; 70:377-86. [https://doi.org/10.1002/\(SICI\)1096-8628\(19970627\)70:4<377::AID-AJMG9>3.0.CO;2-Q](https://doi.org/10.1002/(SICI)1096-8628(19970627)70:4<377::AID-AJMG9>3.0.CO;2-Q)
- Klein OD, Cotter PD, Moore MW, Zanko A, Gilats M, Epstein CJ, et al. Interstitial deletions of chromosome 6q: genotype-phenotype correlation utilizing array CGH. *Clin Genet.* 2007; 71:260-66. <http://doi.org/10.1111/j.1399-0004.2007.00757.x>
- Mungall AJ, Palmer SA, Sims SK, Edwards CA, Ashurst JL, Wilming L, et al. The DNA sequence and analysis of human chromosome 6. *Nature.* 2003; 425(6960):805-11. <http://doi.org/10.1038/nature02055>
- Cerminara C, Bombardieri R, Pinci M, Seri S, Curatolo P. Deletion of the long arm of chromosome 6: report on a new case with intractable epilepsy. *J Child Neurol.* 2006; 21(6):527-31. <http://doi.org/10.1177/08830738060210061501>
- Rosenfeld JA, Amrom D, Andermann E, Andermann F, Veilleux M, Curry C, et al. Genotype-phenotype correlation in interstitial 6q deletions: a report of 12 new cases. *Neurogenetics.* 2012; 13(1):31-47. <http://doi.org/10.1007/s10048-011-0306-5>

7. Vignoli A, Scornavacca GF, Peron A, Briola FL, Canevini MP. Interstitial 6q microdeletion syndrome and epilepsy: A new patient and review of the literature. *Am J Med Genet Part A.* 2013; 161A(8):2009-15. <http://doi.org/10.1002/ajmg.a.35993>

8. Engwerda A, Frenzt B, den Ouden AL, Flapper BCT, Swertz MA, Gerkes EH, et al. The phenotypic spectrum of proximal 6q deletions based on a large cohort derived from social media and literature reports. *Eur J Hum Genet.* 2018; 26(10):1478-89. <http://doi.org/10.1038/s41431-018-0172-g>

9. Atli EI, Gurkan H, Atli E, Vatansever U, Acunas B, Mail C. De Novo Subtelomeric 6p25.3 Deletion with Duplication of 6q23.3-q27: Genotype-Phenotype Correlation. *J Pediatr Genet.* 2020; 9(1):32-9. <http://doi.org/10.1055/s-0039-1694703>

10. Lee JY, Cho YH, Hallford G. Delineation of subtelomeric deletion of the long arm of chromosome 6. *Ann Hum Genet.* 2011; 75(6):755-64. <http://doi.org/10.1111/j.1469-1809.2011.00675.x>

11. Peddibhotla S, Nagamani SC, Erez A, Hunter JV, Holder JL Jr, Carlin ME, et al. Delineation of candidate genes responsible for structural brain abnormalities in patients with terminal deletions of chromosome 6q27. *Eur J Hum Genet.* 2015; 23(1):54-60. <http://doi.org/10.1038/ejhg.2014.51>

12. Striano P, Malacarne M, Cavani S, Pierluigi M, Rinaldi R, Cavaliere ML, et al. Clinical phenotype and molecular characterization of 6q terminal deletion syndrome: Five new cases. *Am J Med Genet A.* 2006; 140(18):1944-9. <http://doi.org/10.1002/ajmg.a.31435>

13. Conti V, Carabalona A, Pallesi-Pocachard E, Parrini E, Leventer RJ, Buhler E, et al. Periventricular heterotopia in 6q terminal deletion syndrome: role of the C6orf70 gene. *Brain.* 2013; 136(11):3378-94. <http://doi.org/10.1093/brain/awt249>

14. Esdal HCD, Ghbeis MB, Saltzman DA, Hess D, Hume JR, Reed RC, et al. Necrotizing enterocolitis in two siblings and an unrelated infant with overlapping chromosome 6q25 deletions. *Mol Syndromol.* 2018; 9(3):141-8. <http://doi.org/10.1159/000488817>

15. Hanna MD, Moretti PN, P de Oliveira C, A Rosa MT, R Versiani B, de Oliveira SF, et al. Defining the critical region for intellectual disability and brain malformations in 6q27 microdeletions. *Mol Syndromol.* 2019; 10(4):202-8. <http://doi.org/10.1159/000501008>

16. Backx L, Fryns JP, Marcelis C, Devriendt K, Vermeesch J, Van Esch H. Haploinsufficiency of the gene Quaking (QKI) is associated with the 6q terminal deletion syndrome. *Am J Med Genet A.* 2010; 152A(2):319-26. <http://doi.org/10.1002/ajmg.a.33202>

---

### Ananda Larise Colares Menezes

Graduanda em Licenciatura em Ciências Biológicas pela Universidade do Estado do Amazonas (UEA), Manaus, AM, Brasil.

---

### Denise Corrêa Benzaquem

Graduada em Ciências Biológicas pelo Instituto Cultural de Ensino Superior do Amazonas (Atual Uninorte). Mestre em Biotecnologia e Recursos Naturais pela Universidade do Estado do Amazonas (UEA). Doutora em Genética, Conservação e Biologia Evolutiva pelo Instituto Nacional de Pesquisas da Amazônia, Manaus, AM, Brasil.

---

### Natalia Dayane Moura Carvalho

Graduada em Licenciatura em Ciências Biológicas pela Escola Superior Batista do Amazonas (ESBAM). Mestre e doutora em Genética, Conservação e Biologia Evolutiva pelo Instituto Nacional de Pesquisas da Amazônia (INPA). Pós-doutoranda pela Universidade do Estado do Amazonas, Manaus, AM, Brasil.

---

### Vania Mesquita Gadelha Prazeres

Graduada em Medicina pela Universidade Federal do Amazonas (UFAM). Professora de Pediatria na UFAM e preceptora sem vínculo empregatício da Universidade do Estado do Amazonas (UEA). Pesquisadora do Programa de Apoio à Fixação de doutores – FAPEAM. Médica geneticista da Secretaria do Estado do Amazonas (SUSAM). Coordenadora do Serviço de Referência e Triagem Neonatal Policlínica Codajás, Manaus, AM, Brasil.

---

### Cleiton Fantin

Graduado em Ciências Biológicas pela Universidade Estadual de Londrina (UEL). Mestre em Genética e Biologia Molecular pela UEL. Doutor em Biotecnologia pela Universidade Federal do Amazonas (UFAM). Professor e pesquisador da Universidade do Estado do Amazonas (UEA), Manaus, AM, Brasil.

---

### Endereço para correspondência

Cleiton Fantin

Universidade do Estado do Amazonas (UEA), Laboratório de Citogenética

Av. Carvalho Leal, 1777

Cachoeirinha, 69065-001

Manaus, AM, Brasil

*Os textos deste artigo foram revisados pela Zeppelini Publishers e submetidos para validação do(s) autor(es) antes da publicação.*