

AVALIAÇÃO DA SUBTRAÇÃO RADIOGRÁFICA DIGITAL NA DETECÇÃO DE CÁRIES PROXIMAIS SIMULADAS*

*EVALUATION OF DIGITAL RADIOGRAPH SUBTRACTION FOR DETECTION OF
SIMULATED APPROXIMAL CARIES*

Ferrari, Kellen Cristina**
Westphalen, Fernando Henrique***
Souza, Paulo Henrique Couto****
Theotônio, Jayne Mara da Costa**
Westphalen, Vânia Portela Ditzel***
Martins, Wilson Denis Benato****

RESUMO

Avaliou-se o recurso de subtração radiográfica em imagens digitalizadas para detectar desmineralizações no esmalte de faces proximais dentárias simulando cáries precoces. O estudo foi realizado em 4 pares de dentes pré-molares, posicionados em blocos confeccionados em gesso e sílica pesada. Confeccionou-se ainda, uma base em gesso onde foram fixados o posicionador e o simulador de tecidos moles para a padronização das tomadas radiográficas com o filme E-Speed (Kodak). Os dentes foram isolados com esmalte para unhas, deixando-se uma área de 2mm de diâmetro para ser condicionada por ácido clorídrico a 18%. Inicialmente realizaram-se radiografias controle (I); após os dentes foram imersos em ácido por 3 (II), 6 (III) e 9 minutos (IV). Entre cada imersão foram realizadas novas tomadas radiográficas, sendo estas digitalizadas com resolução de 300 dpi e arquivadas em extensão TIFF. Após, realizou-se a subtração radiográfica utilizando o programa *Image Tool* entre as situações: inicial e 3 (S1), inicial e 6 (S2), inicial e 9 minutos (S3). Aplicou-se ainda, a ferramenta *threshold*, que identifica *pixels* de contrastes semelhantes, para quantificar a perda de estrutura mineral tanto nas imagens originais quanto entre as situações comparativas. Os resultados encontrados mostraram haver um aumento significativo na quantidade de *pixels* semelhantes nas regiões desmineralizadas, tanto nas imagens originais quanto entre as situações S1/S3 e S2/S3 ($p < 0,05$). Concluiu-se que, embora haja um aumento significativo da quantidade de *pixels* semelhantes nas áreas desmineralizadas quando utilizado o recurso da subtração radiográfica, a análise das imagens originais evidenciou valores superiores quando comparados às subtraídas.

UNITERMOS: cáries proximais, radiografia digital, subtração radiográfica.

SUMMARY

It was evaluated the efficacy of resource of radiograph subtraction in digitized images for detection of demineralization in approximal enamels simulating earlier caries. It was used 4 pairs premolar. Each pair was located block-type confectioned with plaster and weighed silica. Besides was confectioned a plater base where were fixed the film holder and the soft tissue simulator for the radiograph taking standardization using E-Speed film (Kodak®). The tooth was isolated with nail polish, remaining only 2 millimeters of diameter for being corroded by the cloridric acid 18%. The radiographies were made in initial situation

* Trabalho financiado pelo CNPq – Conselho Nacional de Desenvolvimento Científico e Tecnológico.

** Aluna do Curso de Odontologia da Pontifícia Universidade Católica do Paraná – Bolsista CNPq.

*** Professor Titular do Curso de Odontologia da Pontifícia Universidade Católica do Paraná.

**** Professor Adjunto do Curso de Odontologia da Pontifícia Universidade Católica do Paraná.

(I) without demineralization and after the tooth were plunged in the acid for 3 (II), 6 (III) and 9 minutes (IV). Between each plunge new radiographies taking had been carried. These radiographies were subtracted with Image Tool program between the situations: initial and 3' (S1), initial and 6' (S2) and initial and 9' (S3). For complementing, the "Threshold" resource was used for identifying equal contrast of pixels, for scoring the mineral loose in originals and in the comparative situations. The results shown a significant increase in the quantity of similar pixels, referring to demineralization areas in the original and S1/S3 and S2/S3 situations ($p < 0.05$). It was concluded that making use of Threshold instrument in originals and subtracted images, despite the significant result in both of the cases, the analysis of the isolated original images had higher values when compares with those achieved in the subtracted images.

UNITERMS: approximal caries; digital radiograph; radiograph subtraction.

INTRODUÇÃO

O diagnóstico precoce da cárie proximal é de grande importância para que a ação seja preventiva e não somente restauradora. O grande número de cáries proximais, principalmente em dentes pré-molares e molares é decorrente da condição anatômica destes dentes, que facilita o acúmulo de resíduos alimentares nos espaços interproximais, e dificulta seu diagnóstico.

Segundo Eickholz³ (1998) a técnica radiográfica de eleição para o diagnóstico de cáries proximais é a interproximal. Porém, em seus estágios iniciais, em que a quantidade de tecido desmineralizado é muito pequena, sua detecção mesmo em radiografias interproximais é difícil.

A busca pelo aprimoramento do diagnóstico por imagem fez com que surgisse a radiologia digital, que consiste em uma imagem radiográfica capturada e armazenada em um computador. A unidade utilizada na radiologia digital é o *pixel*. Estes *pixels* são distribuídos ordenadamente sobre a tela do computador, e a sua localização, cor e tom de cinza são representados por números. Sarmiento et al.⁶ (1999).

O sistema digital possui recursos que conferem um maior dinamismo às imagens, facilitando a interpretação e diagnóstico destas. Um desses recursos é o da subtração radiográfica, que permite visualizar alterações entre duas imagens, muitas vezes impossíveis de serem visualizados pelo olho humano.

O componente mais crítico do sistema de subtração radiográfica é a reprodutibilidade geométrica entre objeto, filme e fonte de raios X. É muito difícil conseguir uma perfeita geometria com os aparelhos radiográficos intrabucais, mesmo com o uso de posicionador para filme. Para realizar a técnica de subtração radiográfica digital são necessários um programa especializado e radiografias idênticas, porém, executadas em tempos diferentes.

Diante do exposto, questionou-se se o recurso da subtração radiográfica é superior na detecção de cáries proximais precoces em relação às radiografias convencionais.

MATERIAIS E MÉTODO


O presente trabalho de pesquisa foi realizado utilizando-se 8 dentes do grupo de pré-molares, provenientes de cirurgias realizadas para remoção de dentes acometidos por severa doença periodontal, por indicação ortodôntica ou por se apresentar não irrompido, executadas na clínica de Odontologia – PUCPR.

Os dentes, dispostos aos pares, foram incluídos em 4 blocos confeccionados com gesso e sílica pesada. Além disso, foi confeccionada uma base em gesso onde foram fixados o posicionador e o simulador de tecidos moles em acrílico, seguindo a metodologia de Dotto¹ (2003), para padronização das tomadas radiográficas.



Figura 1 – Corpo de prova com os dentes selecionados.

Figura 2 – Tomada radiográfica com o bloco de dentes posicionado na base em gesso, onde foram fixados o posicionador e o simulador de tecidos moles.



Os dentes foram isolados com base para unhas, deixando-se apenas uma área de cerca de 2 mm de diâmetro para ser condicionada por ácido clorídrico a 18%.

Em seguida realizaram-se as tomadas radiográficas com o filme E-Speed no aparelho Sirona (70 kV; 7 mA) a uma distância de 30 cm da fonte de raios X, antes do início dos ataques ácidos, em situação controle (I). A exposição escolhida para as tomadas radiográficas foi de 0,32 segundos, pela baixa exposição e bom grau de definição e nitidez. Após esta etapa realizou-se o condicionamento ácido nas faces proximais dos dentes pela imersão em ácido clorídrico nos tempos 3 minutos (II), 6 minutos (III) e 9 minutos (IV) sendo estes posteriormente recolocados nos blocos e radiografados entre cada imersão em ácido. Entre cada imersão no ácido, os dentes eram lavados em água corrente por 1 minuto e secos.

As radiografias foram processadas em líquidos revelador e fixador novos, seguindo o método tempo/temperatura, em câmara escura. Posteriormente, foram digitalizadas utilizando-se o programa Photo Editor, com alcance dinâmico de 8 bytes, resolução de 300 dpi e arquivadas em extensão TIFF.

Nas imagens obtidas aplicou-se a ferramenta de subtração do programa *Image Tool* entre as seguintes situações: inicial e 3 minutos (S1), inicial e 6 minutos (S2) e inicial e 9 minutos (S3). As áreas a serem subtraídas deveriam ser iguais tanto em valor quanto em posição.

Além disso, utilizou-se a ferramenta *threshold* do mesmo programa que identifica pixels de contrastes semelhantes, para identificar a perda mineral nas faces proximais tanto nas imagens originais quanto nas subtraídas.

RESULTADOS

Os resultados mostraram, pelo teste estatístico de Student, haver um aumento significativo na quantidade de pixels semelhantes na área desmineralizada tanto nas imagens originais quanto entre as situações comparativas: S1/S3 e S2/S3.

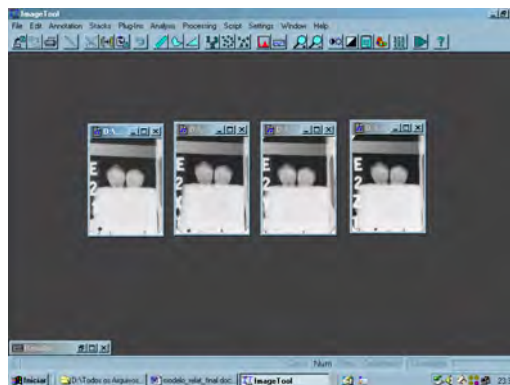


Figura 3 – Programa *Image Tool* com as imagens originais (I, II, III e IV).

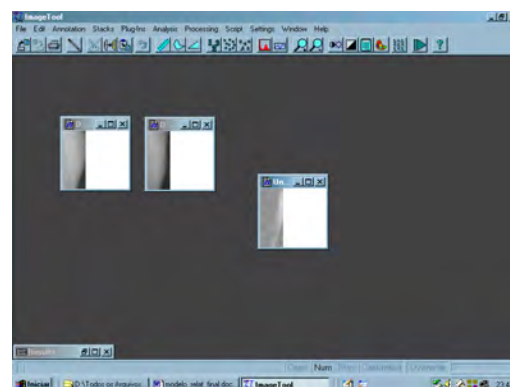


Figura 4 – Imagens originais (I e IV) e a imagem subtraída resultante.

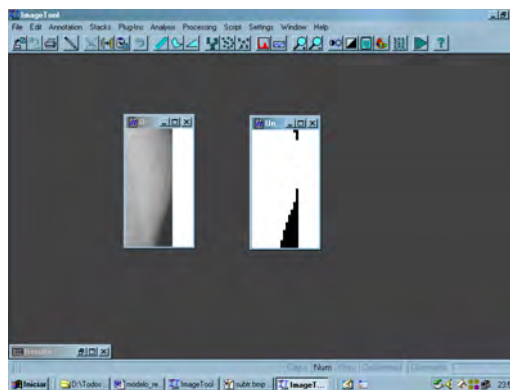


Figura 5 – Quantificação dos pixels pela ferramenta *threshold*.

QUADRO 1 – Comparação dos valores de pixels semelhantes nas áreas selecionadas das imagens originais.

| | Média | Desvio Padrão | | Média | Desvio Padrão | Diferença Média | t | Significância |
|-----|-------------|---------------|-----|-------------|---------------|-----------------|--------------|---------------|
| I | 10,49958333 | 5,233965559 | II | 13,12083333 | 6,570327182 | -2,62125 | -4,780917574 | 0,0001 |
| I | 10,49958333 | 5,233965559 | III | 14,63041667 | 7,80564928 | -4,130833333 | -5,197357831 | 0,0000 |
| I | 10,49958333 | 5,233965559 | IV | 17,80666667 | 7,972550553 | -7,307083333 | -7,760927236 | 0,0000 |
| II | 13,12083333 | 6,570327182 | III | 14,63041667 | 7,80564928 | -1,509583333 | -2,993609935 | 0,0065 |
| II | 13,12083333 | 6,570327182 | IV | 17,80666667 | 7,972550553 | -4,685833333 | -7,504168357 | 0,0000 |
| III | 14,63041667 | 7,80564928 | IV | 17,80666667 | 7,972550553 | -3,17625 | -6,705530176 | 0,0000 |

QUADRO 2 – Comparação dos valores de *pixels* semelhantes nas áreas selecionadas das imagens subtraídas.

| Situação | Média da diferença | t | Significância |
|----------|--------------------|--------------|---------------|
| S1-S2 | -1,591666667 | -1,326557846 | 0,1977 |
| S1-S3 | -6,541666667 | -4,081728969 | 0,0005 |
| S2-S3 | -4,95 | -3,002351346 | 0,0064 |

Nota: Quando Sig < 0,05 – diferença significativa.

DISCUSSÃO

A partir do final da década de 80 iniciou-se uma nova era na radiologia odontológica, com o surgimento da radiologia digital.

Recursos de manipulação de imagem da radiologia digital podem auxiliar no diagnóstico de lesões, tanto ósseas quanto dentárias. Alguns dos recursos disponíveis são: alteração de relevo, do brilho e contraste da imagem, da inversão dos tons de cinza, da aplicação de cores a imagem e dos filmes que permitem o aumento da nitidez (Souza⁷, 2002).

O trabalho realizado utilizou imagens radiográficas digitalizadas e o recurso de subtração radiográfica presente em programas utilizados na radiologia digital com o intuito de visualizar pequenas alterações de mineralização do esmalte dentário semelhantes ao da lesão precoce de cárie.

A subtração radiográfica apresenta várias aplicações, como: na periodontia, para detectar precocemente alterações ósseas quando o paciente é avaliado em períodos diferentes durante um tratamento; na dentística, para detectar cáries precoces oclusais e proximais; na endodontia, para a realização de medições dos dentes durante o tratamento (Souza⁶, 2002).

Apesar dos resultados positivos obtidos neste e em inúmeros trabalhos utilizando este recurso, como os de Dotto¹ (2003), Eberhard² (2000) e Wenzel⁸ (1991), ainda existe muita discussão com relação à padronização das imagens, necessárias para a correta sobreposição das imagens iniciais e imagens durante o tratamento.

O questionamento com relação ao recurso da subtração radiográfica é se a padronização poderia ser realizada em consultório odontológico com pacientes. Para isso, deveria haver alguma maneira de posicionar as películas no mesmo local ou algum programa que conseguisse sobrepor as estruturas mesmo os filmes/sensores não estando posicionados exatamente no mesmo ponto.

Em resumo, a subtração não traz informações a mais do que existe nas radiografias, porém, essa técnica apresenta a vantagem de permitir ao operador visualizar o quanto de perda ou ganho mineral ocorreu em determinado período de tempo, já que esse ganho ou perda assumirá tonalidades mais claras ou mais escuras na imagem subtraída, sendo sobreposta à imagem final sobre a inicial.

CONCLUSÃO

Concluiu-se com a presente pesquisa que, embora haja resultado significativo na detecção de cáries proximais utilizando-se o recurso da subtração radiográfica nas situações S1/S3 e S2/S3, os resultados foram ainda melhores quando avaliadas as imagens anteriores à subtração radiográfica, ou seja, as originais.

REFERÊNCIAS BIBLIOGRÁFICAS

- Dotto GN. Subtração Digital Radiográfica: identificação precoce de perdas minerais em esmalte. São José dos Campos, 2003. [Dissertação – Faculdade de Odontologia de São José dos Campos].
- Eberhard J, Hartman B, Lenhard M; Mayer T, Kocher T, Eickholz P. Digital Subtraction Radiography for Monitoring Dental Demineralization. *Caries Research*. 2000;34:219-24.
- Eickholz P, Kolb I, Lenhard M. Digital radiography of interproximal caries: effect of different filters. *Caries Research*. 1998;33:234-41.
- Haak R, Wicht MJ, Nowak G, Hellmich M. Influence of displayed size on radiography detection of approximal caries. *Dentomaxillofacial Radiology*. 2003;32:242-6.
- Moystad A, Svanaes DB, Risnes S. Detection of approximal caries with a storage phosphor system: A comparison of enhanced digital images with dental X-ray film. *Dentomaxillofacial Radiology*. 1996; 25: 202-6.
- Sarmento V, Pretto S, Costa N. Entendendo a Imagem Digitalizada. *Rev Odonto Ciência*. 1999/1;27: 171-77.
- Souza PHC. Semiologia dos Dentes – radiologia odontológica digital. In: Tommasi, AF. Diagnóstico em Patologia Bucal. São Paulo: Pancast; 2002. p.118-28.
- Wenzel A, Sewerin I. Sources of noise in digital subtraction radiography. *Oral Surgery Oral Medicine Oral Pathology*. 1991;71:503-8.
- Wenzel A. Digital radiography and caries diagnosis. *Dentomaxillofacial Radiology*. 1998;27:3-11.

Recebido para publicação em: 12/05/2005; aceito em: 16/09/2005.

Endereço para correspondência:

KELLEN CRISTINA FERRARI
Rua Francisco Rocha 25, apto.1701
CEP 80420-130, Curitiba, PR, Brasil
E-mail: kellenferrari@yahoo.com.br