

ALTERAÇÕES HISTOLÓGICAS E DE CONTEÚDO MINERAL NA ÁREA DE CORREÇÃO DE FENDA ALVEOLAR POR DISTRAÇÃO OSTEOGÊNICA – *IN VIVO*

*MINERAL CONTENTS AND HISTOLOGICAL CHANGES OF THE WOUND HEALING IN THE
BONE DEFECT AREA CORRECTED WITH DISTRACTION OSTEOGENESIS – IN VIVO*

Martinelli, Fernando Lima*
Holanda, Rosenilde de Affonso**
Andrade, Leonardo Rodrigues de***
Tirre-Araujo, Monica Souza****

RESUMO

O objetivo deste estudo piloto foi de avaliar as alterações de características histológicas e no conteúdo mineral na área de regeneração entre superfícies ósseas aproximadas por distração osteogênica. Foi criado cirurgicamente defeito alveolar, com 4 mm de largura, 6 mm em comprimento e 10 mm em profundidade, em três suínos jovens *Sus scropha*. Os distratores foram fixados no palato com a finalidade de transportar o segmento ósseo, delimitado por corticotomia, no sentido do fechamento do defeito criado. A área do defeito foi recoberta subperiostamente com membrana absorvível de colágeno e a ativação do parafuso foi iniciada com 1 mm/dia. Os animais testados foram sacrificados no 27º e 48º de cicatrização e o animal controle, que não passou por procedimento cirúrgico algum, foi sacrificado aos três meses de idade. Análise histológica e de energia dispersiva por raios-X (EDXA) revelaram diferenças das características do reparo em relação ao crescimento, observando-se a formação de pontes ósseas entre as superfícies ósseas e deposição gradativa de elementos minerais até os 48 dias de reparo. Ainda, menor densidade mineral foi observada na área de reparo.

UNITERMOS: regeneração óssea; distração osteogênica; membrana de colágeno; EDXA.

SUMMARY

The aim of this pilot study was to appraise the mineral contents and histological changes in the woven bone formed between two bone surfaces approximated by osteodistraction. Alveolar defect standardized with 4 mm in width, 6 mm in length and 10 mm in depth was surgically generated in three female **Sus scropha** young pigs. Distraction devices were attached on the palate in order to transport the bone segment towards the defect and corticotomy was performed. The defect surface was covered with the collagen resorbable membrane and the screw activation started at the rate of 1 mm/day. Experimental animals were sacrificed on the 27th and 48th days of healing, and the control animal, that did not undergo any surgical procedure, was sacrificed at about three months of age. The histological study and the energy dispersive X-ray analysis were developed in each sample, and revealed different characteristics between bone healing and growth. Although lower mineral density was found at the healing zone, bone bridge formation and marked mineral peaks were noted at the defect correction area in 48 days.

UNITERMS: bone healing; distraction osteogenesis; collagen membrane; EDXA.

* Doutorando em Odontologia/Ortodontia na Faculdade de Odontologia, Universidade Federal do Rio de Janeiro. E-mail: flima.ez@terra.com.br

** Bióloga no Departamento de Anatomia, Centro de Ciências da Saúde, Universidade Federal do Rio de Janeiro. E-mail: rose@anato.ufrj.br

*** Professor Adjunto no Departamento de Histologia e Embriologia, Centro de Ciências da Saúde, Universidade Federal do Rio de Janeiro. E-mail: andrade@anato.ufrj.br

**** Professora Adjunta na Disciplina de Ortodontia, Faculdade de Odontologia, Universidade Federal do Rio de Janeiro. E-mail: monicatirre@uol.com.br

INTRODUÇÃO

Diversas estratégias para engenharia de tecido ósseo, que atingem níveis satisfatórios, vêm sendo desenvolvidas na última década^{4,8,11,12,21,24,25}. O fechamento de defeito ósseo alveolar é um dos tópicos em que essas técnicas são amplamente pesquisadas. Fenda alveolar congênita em pacientes com fissura palatal e fenda adquirida, como consequência de câncer bucal, são casos em que existe a necessidade de correção alveolar, para reabilitação oral. Enxertos autógenos e alógenos, assim como a distração osteogênica, têm apresentado relativo sucesso no fechamento da fenda alveolar, mesmo no tratamento em humanos^{12,21,24,25}.

Baseado no conceito de regeneração sob tração do tecido ósseo, Guerrero et al.⁷ (2002) recomendaram o uso da distração osteogênica em pacientes com fissura de lábio e/ou palato. Este procedimento é mais apropriado para pacientes com fissura não tratada até a idade dos 8 aos 11 anos, quando técnicas tradicionais apresentam resultados limitados.

As membranas de colágeno podem ser aplicadas com o objetivo de potencializar a osteogênese, no entanto provocam atraso médio de dez dias na regeneração. Por outro lado, pode-se observar maior e mais duradoura deposição de Ca, contribuindo com o processo de regeneração e melhorando a qualidade do tecido ósseo².

O tecido ósseo cicatricial difere do trabecular na aparência histológica e na proporção de componentes minerais, porém a histo-dinâmica é marcadamente similar em ambos. A análise mineral do osso vem sendo estudada há muitos anos, determinando o conteúdo elementar e sua correlação com o desenvolvimento dos fenômenos biológicos neste tecido⁴. Dietas com baixo índice de cálcio provocam modificações nos compostos moleculares do tecido, levando à perda óssea e aumento no *turnover* ósseo¹⁴. O ambiente de formação e cicatrização óssea apresenta distinta relação Ca/P^{4,24}, assim como nos níveis de carbonato, que são alterados durante o processo de cicatrização²⁰.

Neste contexto, a relação Ca/P pode corroborar resultados histológicos, fornecendo uma análise mais completa e permitindo maior compreensão do fenômeno fisiológico. Assim, seria possível caracterizar melhor a qualidade do tecido ósseo, para movimentação dentária ou aplicação de implante protético.

O processo de cicatrização óssea inicia com acidose que é regulada pelo conteúdo de dióxido

de carbono, disponibilizando CaCO₃ ao ambiente local, o qual é reduzido durante a mineralização dos cristais. O crescimento ósseo necessita de baixos índices de dióxido de carbono e baixa proporção Ca/P nos cristais, aumentando os índices de ambos nos ossos maduros e reduzindo a taxa de formação de novos cristais¹⁶. Petrovich et al.²⁰ (2003) correlacionaram o conteúdo de carbonato com a cicatrização óssea e os estágios de calcificação, observando maior índice de carbonato em estágios precoces, reduzindo à medida que ocorre a maturação tecidual.

A proposição deste estudo piloto foi de analisar histologicamente a evolução da regeneração óssea na área de defeito ósseo corrigido por distração osteogênica em dois períodos experimentais, comparando com a análise mineral nos mesmos estágios.

MATERIAL E MÉTODO

Experimento

Três jovens suínos *Sus scropha* fêmea na dentição mista foram alimentados com ração específica e tratados com vermífugo moído, dissolvido na ração. Foi necessária a reposição mineral pela aplicação intramuscular de 2 mL de Fe(OH)₂, devido ao gênero e à idade dos animais. Os procedimentos cirúrgicos foram desenvolvidos sob sedação com 2 mL de acepromazina 1% e 4 mL de cloridrato de ketamina. Para anestesia local, utilizou-se 3 mL de lidocaína 2% com epinefrina como vasoconstritor. Os procedimentos seguiram recomendações éticas e legais para experimentos em animais^{1,6}.

A primeira etapa cirúrgica envolveu a criação do defeito, padronizado com 4 mm de diâmetro méso-distal e 6 mm de comprimento vestibulo-palatal, quando foram extraídos os primeiros molares decíduos e as corticais vestibular e palatina foram removidas (Fig. 1A). A segunda etapa consistiu na fixação dos distratores (Conexão®), utilizando cinco miniparafusos para cada distrator (1,5 mm de diâmetro e 6 mm de comprimento), quatro deles no osso hospedeiro, com função de ancoragem, e um no segmento transportado (Fig. 1B), o qual foi posicionado 7 mm da borda anterior do defeito alveolar. A corticotomia foi feita de acordo com a técnica descrita por Guerrero et al.⁷ (2002). O período pós-operatório foi conduzido com a administração intramuscular de 1 ml de penicilina e 3 ml de metronidazol.

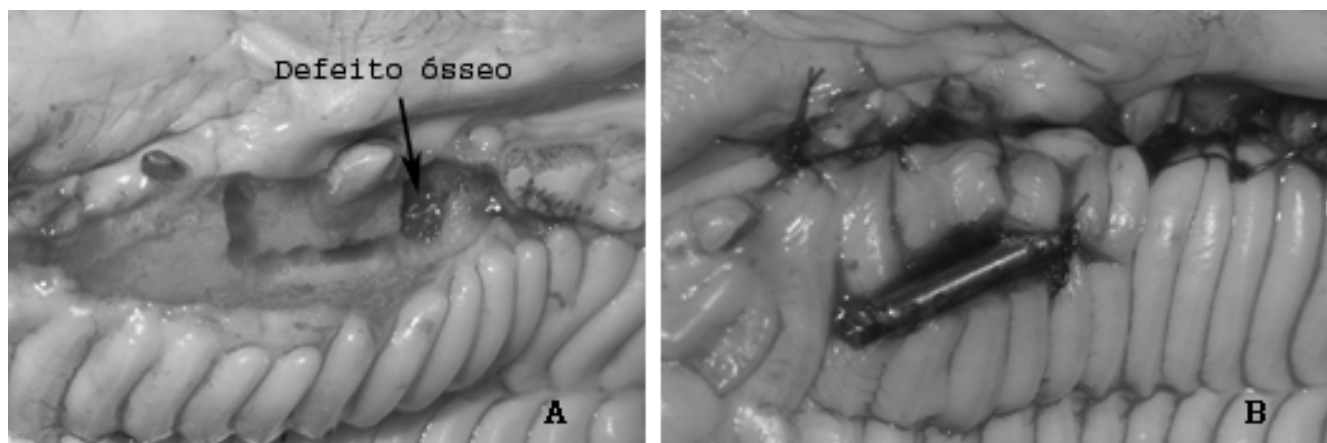


Figura 1 – Procedimentos experimentais, vista palatal: A - defeito ósseo e osteotomia do segmento transportado; B - instalação do distrator.

Após quatro dias de latência, para organização do coágulo na área de tração, promoveu-se a remoção do coágulo na área correspondente ao defeito e aplicou-se a membrana reabsorvível (Ossix – 3i) subperiostealmente. A remoção do coágulo na área de pressão teve o objetivo de reiniciar o processo de cicatrização na região analisada, removendo eventual migração de tecido fibroepitelial e favorecendo a atividade da membrana. A ativação do distractor foi iniciada neste momento, sob a taxa de 0,5 mm a cada 12 horas durante os quatro dias subsequentes. No período pós-operatório, foram administrados 1 mL de penicilina e 3 mL de metronidazol, via intramuscular. O sacrifício dos animais testados foi feito com 10 mL de cloreto de potássio 10%, aplicados via endovenosa, no 27º e no 48º dias após a cirurgia de aplicação da membrana. O animal controle, que não sofreu procedimento cirúrgico algum, foi sacrificado aos três meses de idade, usando o mesmo método.

Análise Histológica

As peças foram fixadas em paraformaldeído 4% salino, durante o período de sete dias consecutivos. A desmineralização foi procedida com EDTA 10%, pH 7,4 em frascos de vidro de 50 mL, renovando a solução a cada 48 horas, durante três meses. Quando foi observada a consistência adequada para o corte, as peças foram crioprotégidas com soluções ascendentes de sacarose até 30%, trocadas diariamente. A direção de corte foi determinada e as peças foram imersas no composto de congelamento OCT, então, foram congeladas com hidrogênio líquido e adaptadas no criostato em -17°C (Cryocut 1800 – Reichert-Jung). Os cortes

histológicos ($5\ \mu\text{m}$ and $10\ \mu\text{m}$) foram obtidos e coletados com lamínas de vidro recoberta com gelatina, então foram armazenadas por aproximadamente 72 horas antes dos procedimentos de coloração. O método de coloração utilizado foi o da hematoxilina-eosina de Harris e análise histológica e fotomicrografias foram obtidas por meio de microscópio de luz Nikon Eclipse (E 600).

Análise de Energia Dispersiva por Raios-X (EDXA) e Análise Semiquantitativa

Os fragmentos ósseos contendo a área do defeito corrigido foram preparados para análise elementar e estudadas por Análise de Energia Dispersiva por Raios-X, como descrito a seguir. As peças foram inseridas em solução de hipoclorito de Sódio 0.5% de uso odontológico, por 15 minutos, então foram lavados em água destilada por 20 minutos e desidratados em 40°C . Os fragmentos ósseos desidratados foram macerados até que fosse obtido pó de fina granulação, então foram armazenados em diferentes tubos eppendorff, de acordo com a amostra. Os ossos macerados foram solubilizados em água de MilliQ e transferidos imediatamente para uma fina película de carbono (0.5% Formvar) recobrimo as grades de cobre ($300\ \text{mesh}$)¹⁴.

Os corpos de prova foram analisadas em microscópio Joel 1200 EX equipado com sistema analítico Noran-Voyager. O espécime, originalmente de cobre, foi transferido por um de grafite. As regulagens para registros dos dados foram: voltagem de aceleração = 80 kV, lifetime = 100s, deadtime = 20%, angulação da incidência dos raios-X com o corpo de prova = 30° e tamanho do

spot do feixe = 60 nm (diâmetro), aproximadamente.

Para análise semiquantitativa dos átomos detectados nas três amostras analisadas, 10 espectros foram obtidos em 10 diferentes regiões de cada amostra. Média aritmética e desvio padrão foram calculadas por meio do programa Excel e os resultados elementares foram apresentados em percentagem atômica.

RESULTADOS

Análise Histológica

No grupo controle foi observado osso sadio, apresentando aposição lamelar no tecido medular, compatível com crescimento aposicional (Fig. 2A). Nos grupos experimentais, a análise histológica revelou quadros distintos entre si e em relação ao grupo controle. No grupo de 27 dias após a aplicação da membrana, foi observado contato íntimo entre as superfícies corticais aproximadas e formação de espículas ósseas no tecido medular, a partir do osso hospedeiro em direção do segmento transportado. A formação de pontes ósseas entre ambas as superfícies foi observado no quadragésimo – oitavo dia de cicatrização, confirmando o fechamento do defeito ósseo (Fig. 2B). Todos os grupos analisados apresentaram ausência de proliferação de tecido fibro-epitelial, sugerindo efetividade na aplicação da membrana.

Análise Mineral

A análise de energia dispersiva por raios-X (EDXA) desenvolvida no osso controle apresentou elementos típicos, como C, O, Ca, P e Mg (Fig. 3A).

Os mesmos elementos foram também detectados nos tecidos cicatriciais dos grupos experimentais (Figs. 3B e 3C), entretanto em proporções diferentes.

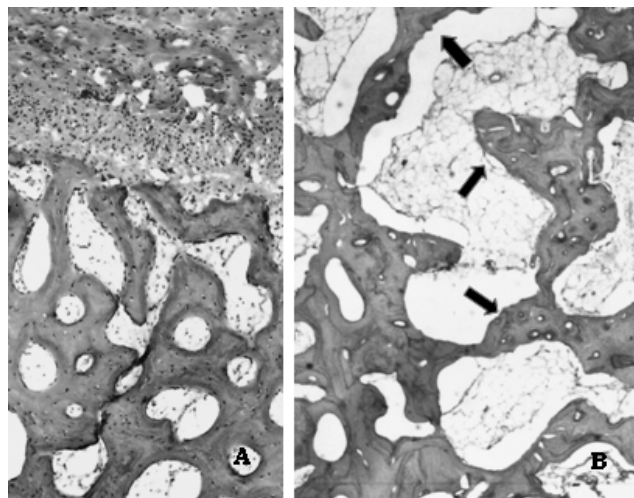


Figura 2 – Lâminas histológicas: A - osso em crescimento (10×); B - pontes ósseas (setas) no local de aproximação dos ossos ao 48º dia de cicatrização (20×).

DISCUSSÃO

Apesar da capa fibro-cartilaginosa, recobrendo a superfície do segmento transportado na área de pressão, percebida por Samchukov et al.²⁴ (2003) e da melhor qualidade óssea obtida com membranas não absorvíveis em relação às absorvíveis, no presente estudo, observou-se fechamento do defeito alveolar em 48 dias^{5,10}. Esses dados confirmam os resultados encontrados por Henkel et al.⁸ (2001) e Proussaefs et al.²¹ (2003).

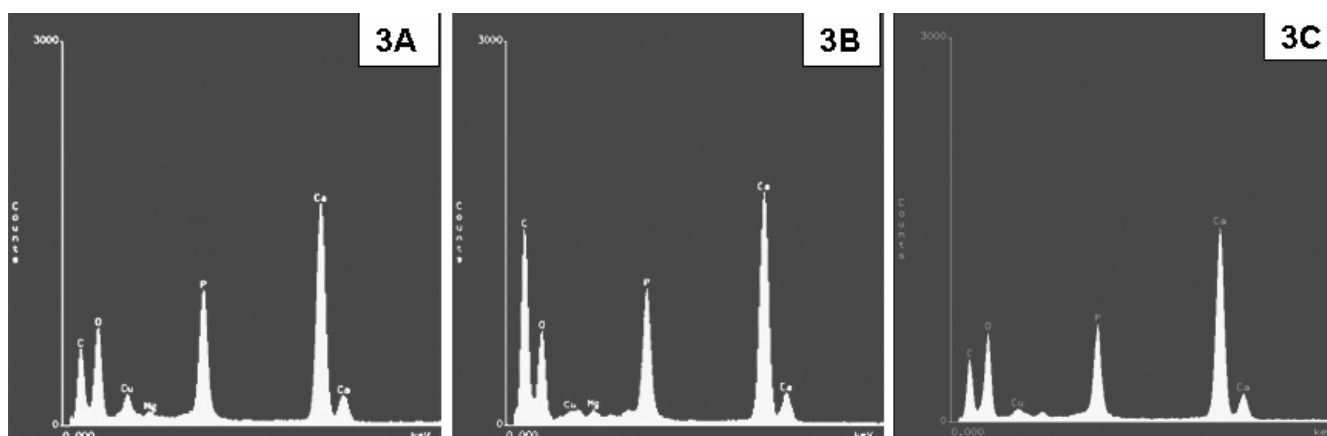


Figura 3 – Espectro apresentando os elementos detectados: A) no osso em crescimento (controle), B) no cicatricial aos 27 dias e C) aos 48 dias.

Concordando com o estudo de Pearsall et al.¹³ (1992), aos 28 dias de regeneração, osteoblastos migraram ao longo da capa fibrosa iniciando a calcificação. Observou-se a continuidade nesse processo à medida que aumentava o conteúdo mineral e reduzia a incorporação de carbonato, caracterizando assim a maturação das fibras colágenas¹⁷. Estes resultados foram demonstrados na Tabela 1, pelo conteúdo aumentado de carbono e reduzido de cálcio e fósforo no 27º dia cicatrização, quando comparados com o osso controle (Fig. 3A). A partir deste estágio até o 48º dia, os conteúdos de cálcio e fósforo aumentaram substancialmente, coincidindo com a redução na porcentagem de carbono (Tabela 1). Na mesma direção, Petrovich et al.²⁰ (2003) reportaram aumento na quantidade de carbonato durante a fase de calo celular/fibroso, iniciando a redução na fase calo condróide e, gradualmente, aproximando-se dos níveis encontrados no osso fibroso (Tabela 1).

Incrementos de Ca, P e Mg foram observados durante os 48 dias de cicatrização (Tabela 1), combinados com aumento na relação Ca/P (Tabela 2), o que sugere deposição mais rápida de cálcio que de fósforo nos cristais e a presença de CaCO₃ na fase de calo fibroso, quando o pico de carbono foi maior também^{16,22}. Parker et al.¹⁸ (2000) reportou formação de nódulo de mineralização óssea em cultura primária de tecido humano entre três e cinco semanas, o qual continha marcado pico de cálcio e fósforo. As membranas de colágeno retardaram a atividade osteogênica em aproximadamente 10 dias, no entanto provocaram deposição de cálcio gradualmente aumentada³ que, provavelmente,

contribuiu com o aumento da relação Ca/P (Tabela 2).

A alta contagem de picos de carbono percebida em 27 dias de cicatrização (Fig. 3B), quando a relação C/O apresentou aumento relevante, sugeriu ambiente de hipóxia na fase de calo fibroso. Estes resultados concordam com o estudo de Heppenstall et al.⁹ (1975), que encontraram baixo consumo de oxigênio durante o período de formação de novo tecido ósseo, refletindo metabolismo anaeróbico. O alto desvio padrão indicou variação no conteúdo de carbono e oxigênio em diferentes áreas da amostra, provavelmente devido a diferença na fase biológica em cada área. Ao longo do processo de mineralização, o pico de carbono reduzia à medida que o de oxigênio aumentava, reduzindo a proporção C/O, porém não atingindo os níveis do osso controle.

No dia 48 de cicatrização, tal bio-engenharia de tecido ósseo apresentou-se como uma alternativa eficaz para enxertia secundária e terciária. Características histológicas desejáveis para movimento dentário foram observadas na área de regeneração (Figs. 2B e 2C), especialmente devido à atividade osteogênica e baixa densidade óssea. Esses resultados corroboram o estudo de Midget et al.¹⁴ (1981), que induziram com sucesso dieta com baixo teor de cálcio para aprimorar o movimento dentário, entretanto provocando alterações sistêmicas. A ortodontia é mais rapidamente procedida através da área de regeneração óssea precoce¹³, porém maior absorção radicular foi observada por Nakamoto et al.¹⁵ (2002), sugerindo que a indução pode ter sido provocada por estímulo mecânico e conseqüências biológicas de fatores de crescimento e citocinas.

TABELA 1 – Porcentagem atômica dos elementos detectados nos tecidos analisados por EDXA nas três amostras.

	C	O	Ca	P	Mg
Controle	50,82 ± 6,88	16,5 ± 5,14	20,04 ± 1,89	11,94 ± 1,09	0,56 ± 0,09
27 dias	77,64 ± 6,08	6,78 ± 2,78	10,13 ± 3,13	5,25 ± 1,38	0,19 ± 0,07
48 dias	64,38 ± 5,38	11,91 ± 2,09	15,89 ± 2,16	7,42 ± 1,18	0,41 ± 0,1

TABELA 2 – Relação de Ca/P e de C/O encontradas nas três amostras.

	Ca/P	C/O
Controle	1,67 ± 0,03	3,3 ± 1,2
27 dias	1,92 ± 0,38	13,4 ± 6,2
48 dias	2,15 ± 0,11	5,6 ± 1,4

CONCLUSÃO

Os resultados encontrados neste estudo piloto sugerem que a distração osteogênica associada às membranas reabsorvíveis de colágeno podem ser utilizadas na correção tardia de defeito ósseo, proporcionando formação de pontes ósseas na área do defeito em 48 dias de cicatrização. Apesar da qualidade do osso regenerado ser similar, sob o ponto de vista histológico e do conteúdo mineral, ao osso em crescimento (controle), menor densidade mineral foi observada.

AGRADECIMENTOS

Ao Dr. Nelson Jamel, Departamento de Cirurgia Experimental, Universidade do Brasil – UFRJ, Brasil.

REFERÊNCIAS BIBLIOGRÁFICAS

- COBEA. Princípios éticos na experimentação animal. São Paulo: Colégio Brasileiro de Experimentação Animal; 1991.
- Dahlin C. Osteopromotion: regeneration of bone by a membrane technique. Gothenburg, Sweden, 1993. [Thesis]. Apud Buser D, editor. Regeneração óssea guiada na implantodontia. Santos: Livraria Santos Editora; 1996.
- Dahlin C, Linde A, Gottlow J, Nyman S. Healing of bone defects by guided tissue regeneration. *Plast Reconstr Surg*. 1988;81(5):672-76.
- Davies JE, editor. *Bone Engineering*. Toronto, Ontario: EM²; 2000.
- Dupoirieux L, Pourquier D, Picot MC, Neves M. Comparative study of three different membranes for guided bone regeneration of rat cranial defects. *Int J Oral Maxillofac Surg*. 2001;30: 58-62.
- GCULA. Guide for the care and use of laboratory animals. Washington: Institute of Laboratory Animal Resources, National Academy Press; 1996.
- Guerrero CA. Intraoral bone transport in clefting. *Oral Maxillofac Surg*. 2002; 14:509-23.
- Henkel K, Ma L, Lenz J, Jonas L, Gundlach KK. Closure of vertical alveolar bone defects with guided horizontal distraction osteogenesis: an experimental study in pigs and first clinical results. *J Cranio Maxillofac Surg*. 2001;29:249-53.
- Heppenstall RB, Grislis G, Hunt TK. Tissue gas tensions and oxygen consumption in healing bone defects. *Clin Orthop*. 1975;(106):357-65.
- Hurzeler MB, Quinones CR, Schupbach P. Guided bone regeneration around dental implants in the atrophic alveolar ridge using a bioresorbable barrier. An experimental study in the monkey. *Clin Oral Implants Res*. 1997;8(4):323-31. Erratum in: *Clin Oral Implants Res*. 1997;8(6):535-6.
- Jensen SS, Aaboe M, Pinholt EM, Hjorting-Hansen E, Melsen F, Ruyter IE. Tissue reaction and material characteristics of four bone substitutes. *Int J Oral Maxillofac Implants*. 1996;11(1): 55-66.
- Liou EJ, Chen PK, Huang CS, Chen YR. Interdental distraction osteogenesis and rapid orthodontic tooth movement: A novel approach to approximate a wide alveolar cleft or bony defect. *Plast Reconstr Surg*. 2000;105(4):1262-72.
- Liou JW, Figueroa AA, Polley, JW. Rapid orthodontic tooth movement into newly distracted bone after mandibular distraction osteogenesis in a canine model. *Am J Orthod Dentofacial Orthop*. 2000;117: 391-8.
- Midgett RJ, Shaye R, Fruge JF. The effect of altered bone metabolism on orthodontic movement. *Am J Orthod*. 1981;80(3):256-62.
- Nakamoto N, Nagasaka H, Daimaruya T, Takahashi I, Sugawara J, Mitani H. Experimental tooth movement through mature and immature bone regenerates after distraction osteogenesis in dogs. *Am J Orthod Dentofacial Orthop*. 2002;121: 385-95.
- Neuman WF, Neuman MW. The nature of mineral phase of bone. *Chem Rev*. 1953;53:1-45.
- Ouyang H, Sherman PJ, Paschalis EP, Boskey AL, Mendelsohn R. Fourier transform infrared microscopic imaging: effects of estrogen and estrogen deficiency on fracture healing in rat femurs. *Appl Spectrosc*. 2004;58(1):1-9.
- Parker E, Shiga A, Davies J. Growing Human bone in vivo. In: Davies JE, editor. *Bone Engineering*. Toronto: EM²; 2000. p. 63-77.
- Pearsall AD, Spears R, Chokshi M. The ultrastructural architecture of the tissue/hard-tissue replacement interface. *J Oral Maxillofac Surg*. 1992;50(4):375-85.
- Petrovich YA, Podorozhnaya RP, Kichenko SM, Dmitriev IM. Study of labeled carbonate metabolism in healthy organisms during reparative osteogenesis and denervation by the bone/plasma index. *Bull Exp Biol Med*. 2003;136(2):135-8.
- Proussaefs P, Lozada J. The use of resorbable collagen membrane in conjunction with autogenous bone graft and inorganic bovine mineral for buccal/labial alveolar ridge augmentation: a pilot study. *J Prosthetic Dent*. 2003;90(6):530-8.
- Rachmiel A. Midface membranous bone leghtening: a one-year morphological follow-up of distraction osteogenesis. *Calcif Tissue Int*. 1998;62:370.
- Rodrigues CV, Serricella P, Linhares AB, Guerdes RM, Borojevic R, Rossi MA et al. Characterization of bovine collagen-hydroxiapatite composite scaffold for bone tissue engineering. *Biomaterials*. 2003;24: 4987-97.
- Samchukov ML, Cope JB, Cherkashin AM, Editors. *Craniofacial Distraction Osteogenesis*. St. Louis: Mosby, inc; 2001.
- Yen SL, Gross J, Wang P, Yamashita DD. Closure of a large alveolar cleft by bony transport of a posterior segment using orthodontic archwires attached to bone: Report of a case. *J Oral Maxillofac Surg*. 2001;58: 688-91.

Recebido para publicação em: 03/01/2006; aceito em: 29/03/2006.

Endereço para correspondência:

FERNANDO LIMA MARTINELLI
Rua Mariante, 239/306 – Bairro Rio Branco
CEP 90430-181, Porto Alegre, RS, Brasil
Telefone: (51) 3222-9479
E-mail: flima.ez@terra.com.br