

Lesão anal por papilomavírus humano em mulher vivendo com HIV/aids

Anal lesion caused by human papillomavirus in a woman living with HIV/AIDS

Vanessa Laís Diefenthaler¹ ✉, Mariele do Amaral Schneider Cardoso¹, Janice de Fátima Pavan Zanella¹, Paulo Ricardo Moreira¹, Janaina Coser¹

¹ Programa de Pós-Graduação Stricto Sensu em Atenção Integral à Saúde. Universidade de Cruz Alta (UNICRUZ) e Universidade Regional do Noroeste do Estado do Rio Grande do Sul (UNIJUI). Cruz Alta, RS.

RESUMO

OBJETIVOS: Descrever um caso de lesão anal causada por infecção pelo papilomavírus humano em uma mulher vivendo com HIV/aids.

DESCRIÇÃO DO CASO: Mulher de 35 anos, diagnosticada há cinco anos com HIV, relatou prurido e sangramento anal, dor ao defecar e visualização de pequenas verrugas na região perianal. Atendida em um serviço de atenção especializada, foi submetida a exame clínico com inspeção visual, o qual revelou condiloma na região perianal. O exame histopatológico confirmou a presença de displasia de grau moderado a acentuado associado a alterações compatíveis com infecção pelo papilomavírus humano. A paciente foi encaminhada para exérese da lesão. No início dos sintomas, a paciente ainda não fazia uso da terapia antirretroviral e apresentava a maior carga viral do HIV de seu histórico laboratorial, com 2.951 cópias/ml. Também havia passado por estresse emocional e estava com infecções genitais recorrentes pelo vírus *Herpes simplex*. Esses fatores podem ter contribuído para o desenvolvimento do condiloma anal.

CONCLUSÕES: A possibilidade de que a infecção pelo HIV possa alterar a história da infecção pelo HPV alerta para que nessas situações sejam adotadas estratégias rigorosas de rastreamento através do exame citológico, tanto do colo do útero como da região anal.

DESCRIPTORIOS: infecções por Papilomavirus; infecção por HIV; câncer anal.

ABSTRACT

AIMS: To describe a case of anal lesion caused by human papillomavirus (HPV) infection in a woman living with HIV/AIDS.

CASE DESCRIPTION: A 35-year-old woman, diagnosed with HIV five years ago, reported pruritus ani, anal bleeding, painful defecation, and presence of small warts in the perianal region. The patient was seen at a specialized care center and was subjected to clinical examination with visual inspection, which revealed perianal condyloma. Histopathological examination confirmed the presence of moderate to severe dysplasia associated with HPV-compatible changes. The anal lesion was excised. At the onset of the symptoms, the patient was not on antiretroviral therapy and her HIV viral load was at its highest (2,951 copies/mL) compared with her previous laboratory tests. She had gone through emotional stress and presented with recurrent genital herpes simplex virus infections. These factors may have predisposed her to the development of anal condyloma.

CONCLUSIONS: Since HIV infection may alter the history of HPV infection, it is important that screening strategies include cytological analysis of both the cervix and the anal region.

KEY WORDS: Papillomavirus infections; HIV infections; anus neoplasms.

Recebido: 31/03/2017

Aceito: 21/06/2017

Publicado: 25/07/2017

✉ **Correspondência:** vanessa.diefenthaler@yahoo.com.br

Universidade de Cruz Alta – UNICRUZ
Rodovia Municipal Jacob Della Méa, km 5,6 – CEP 98005-972, Cruz Alta, RS, Brasil



Este artigo está licenciado sob forma de uma licença Creative Commons Atribuição 4.0 Internacional, que permite uso irrestrito, distribuição e reprodução em qualquer meio, desde que a publicação original seja corretamente citada. http://creativecommons.org/licenses/by/4.0/deed.pt_BR

Abreviaturas: CDC, *Centers for Disease Control and Prevention*; DST, doenças sexualmente transmissíveis; HIV, vírus da imunodeficiência humana; HPV, *human papillomavirus* (papilomavírus humano); MVHA, mulheres vivendo com HIV/aids.

INTRODUÇÃO

O vírus da imunodeficiência humana (HIV) e o papilomavírus humano (HPV) apresentam uma via comum de infecção, que é a transmissão sexual. Mulheres vivendo com HIV/aids (MVHA) possuem cerca de sete vezes mais chances de apresentarem lesões precursoras de câncer anal. O principal fator de risco envolvido é a coinfeção pelo HPV, significativamente mais frequente neste grupo de pacientes do que nas mulheres em geral [1, 2].

Alto risco de infecção por HPV, alta carga viral para o HIV e baixas contagens de linfócitos TCD₄⁺ são fatores que facilitam o desenvolvimento, nas MVHA, de lesões anais por HPV, cujas manifestações clínicas variam quanto ao tamanho e localização. As lesões mais comumente encontradas são as verrugas, localizadas na região externa do ânus, com características de condiloma acuminado, que estão relacionadas principalmente com HPV de baixo risco oncogênico dos tipos 6 e 11. Já as lesões internas estão mais relacionadas à infecção pelos tipos oncogênicos de HPV, especialmente 16 e 18, que podem causar lesões precursoras de alto grau e progredir para um câncer anal [3, 4, 5].

A detecção precoce de lesões precursoras do condiloma e do câncer anal causadas pelo HPV é importante no acompanhamento clínico das MVHA. Além disso, também se deve realizar o tratamento correto da área afetada, avaliar a sua efetividade, e acompanhar a existência de lesões remanescentes ou o surgimento de recidivas [6]. Desse modo, as estratégias de prevenção e rastreamento através da inspeção visual e exame citológico devem ser realizadas de forma efetiva, objetivando a detecção precoce e consequente diminuição do risco de desenvolvimento do câncer anal [7].

A descrição de um caso de lesão anal causada por infecção pelo HPV em uma MVHA é o objeto deste estudo, aprovado pelo Comitê de Ética e Pesquisa da Universidade de Cruz Alta sob o parecer substanciado de número 1.506.869.

RELATO DO CASO

Paciente do sexo feminino, 35 anos de idade, estima ter se contaminado com o HIV no ano de 2009, através

de relação sexual desprotegida. Em 2011, ao realizar triagem sorológica para doação de sangue em um hemocentro no Rio Grande do Sul, obteve a confirmação diagnóstica, sendo encaminhada para acompanhamento no Serviço de Assistência Especializada em Doenças Sexualmente Transmissíveis (DST)/HIV/aids.

A paciente relata presença de verrugas genitais que foram cauterizadas antes do diagnóstico da infecção pelo HIV. Em 2013 apresentou prurido e sangramento anal, dor ao defecar e visualização de pequenas verrugas na região perianal, que se desenvolveram rapidamente no período compreendido entre a descoberta das verrugas e o atendimento médico. Em junho de 2014 procurou o Serviço de Assistência Especializada em DST/HIV/aids e foi submetida a exame clínico com inspeção visual, o qual revelou condiloma na região perianal e presença de hemorroidas. Em outubro de 2014, foi submetida a exame histopatológico da lesão perianal, que confirmou a presença de displasia de grau moderado a acentuado do epitélio escamoso associada a alterações citopáticas compatíveis com a infecção pelo HPV (condilomas). Em março de 2015, foi submetida a exérese da lesão interna e externa, e posterior aplicação de nitrogênio.

No momento da identificação das verrugas anais, a paciente apresentava carga viral de HIV de 1.456 cópias/ml e contagem de linfócitos TCD₄⁺ de 694 células/mm³ (Figura 1). Quando do início dos sintomas ela apresentou a maior carga viral de seu histórico laboratorial, com 2.951 cópias/ml. Após o episódio da lesão anal, relatou estresse emocional e infecções genitais recorrentes pelo vírus *Herpes simplex*. Até então não havia iniciado terapia antirretroviral, a qual foi iniciada somente em janeiro de 2016. O último

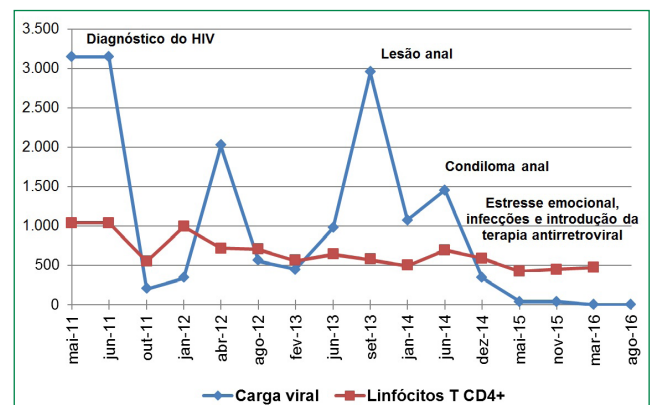


Figura 1. Histórico clínico e laboratorial (carga viral e contagem de linfócitos TCD₄⁺) da paciente, entre maio de 2011 e agosto de 2016. Mulher vivendo com HIV/aids, com lesão anal por papilomavírus humano.

exame, em agosto de 2016, após remoção da lesão anal e em vigência da terapia antirretroviral, indicou carga viral do HIV não detectada (abaixo do limite mínimo de detecção de 40 cópias/ml). A última contagem de linfócitos TCD₄⁺, em março de 2016, foi de 470 células/mm³. Atualmente a paciente está em acompanhamento, sem evidência clínica de lesão residual ou recidiva do condiloma.

DISCUSSÃO

Entre 1980 e 2016 foram notificados 842.710 mil casos de HIV no Brasil, sendo 84.852 no estado do Rio Grande do Sul [8]. Hemocentros constituem-se como importantes espaços para o diagnóstico da infecção por esse vírus, uma vez que realizam triagem sorológica dos doadores, relevante para o controle de qualidade da transfusão. Em estudo realizado em um hemocentro da região noroeste do Rio Grande do Sul, 280 amostras entre as 6.139 doações realizadas em 2013 e 2014 foram inaptas por apresentarem algum marcador sorológico positivo. Destas, foram encontrados 19 (6,8%) casos positivos para o HIV [9].

O Serviço de Assistência Especializada em DST/HIV/aids é um local de referência para o acompanhamento dos pacientes com diagnóstico de infecção pelo HIV. O atendimento prestado pelos profissionais ocorre de forma integral, com acolhimento no momento do resultado, orientação sobre medidas preventivas de transmissão do vírus e de outras coinfeções, introdução da terapia antirretroviral, acompanhamento nutricional e psicológico. Esse suporte é imprescindível para oferecer qualidade de vida ao paciente [10].

De acordo com o Centro para Controle e Prevenção de Doenças dos Estados Unidos (CDC – *Centers for Disease Control and Prevention*), a incidência do câncer anal antes da epidemia de aids era de 0,8 casos para cada 100.000 pessoas. Em 2008 essa taxa quase duplicou, atingindo 1,4 casos para 100.000 pessoas [11]. As lesões anais e o câncer anal são mais relatados e estudados em homens homossexuais [12]. Porém, dados recentes do CDC apontam que as taxas de câncer anal causadas por HPV entre 2008 e 2012 aumentaram no sexo feminino para 1,3/100.000 pessoas, comparado com 0,9/100.000 pessoas do sexo masculino [11].

Cerca de 20% dos acometidos com lesões anais são assintomáticos, mas episódios de dor, prurido e sangramento anal são sinais frequentes, que carecem de diagnóstico diferencial com outras doenças, como por exemplo, hemorroidas. A paciente deste relato apresentou os sintomas supracitados, confirmando

a relação dos mesmos com a presença de uma lesão anal [3, 4].

MVHA que já tiveram lesões genitais causadas pelo HPV possuem mais chances de desenvolvimento de lesões anais concomitantes. Sugere-se que a mucosa anal possa ser um possível reservatório anatômico para esse vírus, colaborando com a sua reinfeção e transmissão contínua [13]. Conforme seu relato, a paciente apresentou verrugas genitais previamente ao diagnóstico da infecção pelo HIV, e após a confirmação diagnóstica foram identificadas verrugas anais. A coinfeção pelo HPV é comum em MVHA, pois os dois tipos de vírus compartilham a mesma via de transmissão. Além disso, MVHA são mais vulneráveis, pois a imunodeficiência local dificulta a eliminação do HPV no organismo, e isso pode favorecer a progressão das lesões anais [14].

O padrão diagnóstico para lesões anais consiste da inspeção visual para lesões externas, anuscopia para lesões internas e o exame histopatológico para confirmação diagnóstica [15]. No presente caso, após atendimento no Serviço de Assistência Especializada em DST/HIV/aids, a paciente foi submetida a inspeção visual e exame histopatológico do condiloma perianal, que confirmou a presença de displasia de grau moderado a acentuado do epitélio escamoso associada a alterações citopáticas compatíveis com a infecção pelo HPV (condilomas). Essas lesões, apesar de se apresentarem com progressão rápida em infectados pelo HIV, possuem características benignas e estão relacionadas a infecção por tipos virais de HPV de baixo risco oncogênico como o 6 e 11, e, normalmente, não evoluem para câncer [1, 5].

Como a incidência do câncer anal vem aumentando, a identificação do tipo de HPV em MVHA têm implicações na prevenção, rastreamento e acompanhamento das lesões pré-neoplásicas [16]. Na coinfeção HIV/HPV, Tso et al. [16] apontaram infecção anogenital por um ou mais tipos de HPV de alto risco oncogênico em 57,14% das MVHA estudadas. Para a infecção anal pelo HPV, estudo de Cambou et al. [17] detectou o vírus em 51% das MVHA submetidas a rastreamento de lesão anal.

Além dos tipos de HPV, a carga viral do HIV elevada e baixas contagens de linfócitos TCD₄⁺ são fatores que contribuem para o aumento do risco de desenvolvimento de lesões anais. No caso relatado, a paciente apresentou a maior carga viral de seu histórico laboratorial (2.951 cópias/ml) coincidindo com o início da sintomatologia anal. Estudo realizado no sul do Brasil, que investigou fatores de risco para infecção

por HPV, demonstrou que de 178 MVHA analisadas, as que tinham contagem de linfócitos TCD₄+ baixa (200-350 células/mm³) apresentaram um risco duas vezes maior de infecção pelo HPV do que aquelas com mais de 350 células/mm³. Além disso, 38,8% das pacientes tinham carga viral elevada no momento da detecção do HPV [18].

No Brasil, as recomendações do Protocolo Clínico e Diretrizes Terapêuticas para Manejo da Infecção pelo HIV em Adultos (2015), indicam para as MVHA que apresentam linfócitos TCD₄+ acima de 200 células/mm³ a realização da inspeção visual e exame citológico cervical e anal em intervalos semestrais no primeiro ano e, se normais, seguimento anual do exame. Já a recomendação para MVHA com contagem de linfócitos TCD₄+ abaixo de 200 células/mm³, é realizar o rastreamento citológico cervical semestralmente [19, 20].

Os dados do caso relatado sugerem que o HIV possa estar alterando a história natural da infecção pelo HPV nesta paciente, e alerta para a importância de estabelecer estratégias adequadas de rastreamento através do exame citológico, tanto do colo do útero como da região anal. Esta é uma forma de detectar as lesões precursoras causadas pelo HPV, e assim, evitar a progressão e o desenvolvimento do câncer do colo do útero e anal em grupos de risco, como as MVHA.

NOTAS

Apoio financeiro

Este estudo não recebeu apoio financeiro de fontes externas.

Declaração de conflito de interesses

Os autores declaram não haver conflitos de interesses relevantes ao conteúdo deste estudo, informam ter tido acesso a todos os dados obtidos e assumem completa responsabilidade pela integridade dos resultados.

REFERÊNCIAS

1. Barcellos LN, Passos MAT. Carcinoma epidermoide perineal extenso em paciente HIV positivo: relato de caso. Rev Saúde. 2016;07(1):42-5. <https://doi.org/10.21727/rs.v7i1.90>
2. Sardinha R, Brás F, Ribeiro V, Pacheco A. HIV and HPV infection – clinical relevance Infecção VIH e HPV – importância clínica. Acta Obstet Ginecol Port. 2015;9(3):241-9.
3. García-Espinosa B, Moro-Rodríguez E, Álvarez-Fernández, E. Human papillomavirus genotypes in human immunodeficiency virus-positive patients with anal pathology in Madrid, Spain. Diagn Pathol. 2013;8(204):2-9. <https://doi.org/10.1186/1746-1596-8-204>
4. Aguiar MTM, Bosso NCC, Leal CBQS, Lira CF, Cabral LAO, Silva AMTC, Saddi VA. Clinicopathological aspects and prevalence of human papillomavirus in anal cancer. J Coloproctol. 2014;34(2):76-82. <https://doi.org/10.1016/j.jcol.2014.03.004>
5. Aguiar C, Jaumandreu S, Santín CA, Álvarez MCR, Ortega C. Lesiones rectoanales por VPH, diagnóstico mediante PAP anal y anoscopia de alta resolución con biopsias. Rev Méd Urug. 2015;31(2):97-102.
6. Manzione TS, Nadal SR, Calore EE, Nadal LRM, Manzione CR. Controle local da infecção perianal pelo papilomavírus humano após a erradicação dos condilomas acuminados. Rev Col Bras Cir. 2014;41(2):87-91. <https://doi.org/10.1590/S0100-69912014000200003>
7. Gonçalves PH, Montezuma-Rusca JM, Yarchoan R, Uldrick TS. Cancer prevention in HIV-infected populations. Semin Oncol. 2016;43:173-88. <https://doi.org/10.1053/j.seminoncol.2015.09.011>
8. Brasil. Ministério da Saúde. Boletim Epidemiológico HIV/AIDS – 2016 [Internet]. Brasília; 2016 [updated 2016 Jun; cited 2017 March]. Available from: <http://www.aids.gov.br/pagina/boletim-epidemiologico>
9. Martins APB, Brenda S, Dal Molin DB, Mendes GA. Soroprevalência de doenças infecciosas em doadores de sangue do Hemocentro Regional de Cruz Alta, Rio Grande do Sul. Clin Biomed Res. 2015;35(4):211-6. <https://doi.org/10.4322/2357-9730.58832>
10. Costa MJSM, Linhares MSC, Melo MGBA, Fernandes MM. Atenção Secundária à Saúde no Atendimento de DST e HIV/aids: Relato de Experiência. SANARE. 2016;15(1):132-8.
11. United States of America. Centers for Disease Control and Prevention. HPV – Associated Anal Cancer Rates by Race and Ethnicity [Internet]. Atlanta; 2016 [updated 2016 July; cited 2017 March]. Available from: <https://www.cdc.gov/cancer/hpv/statistics/anal.htm>
12. Betancourt EM, Wahbah MM, Been LC, Chiao EY, Citron DR, Laucirica R. Anal Cytology as a Predictor of Anal Intraepithelial Neoplasia in HIV-Positive Men and Women. Diagn Cytopathol. 2013;41(8):697-702. <https://doi.org/10.1002/dc.22941>
13. Giaccio CMRS, Bragaglia PL, Calore EE, Manzione CR, Nadal SR. Frequência de alterações citológicas anais em pacientes com citologia cervical normal. Diagn Tratamento. 2013;18(1):5-9.

14. Adler DH, Wallace M, Bennie T, Abar B, Meiring TL, Williamson AL, Bekker LG. Cumulative Impact of HIV and Multiple Concurrent Human Papillomavirus Infections on the Risk of Cervical Dysplasia. *Adv Virol.* 2016;2016:7310894. <https://doi.org/10.1155/2016/7310894>
15. Herranz-Pinto P, Sendagorta-Cudós E, Serna JIB, Rivera JMPS. Carcinoma anal e infección por el virus de la inmunodeficiencia humana: ¿es la hora del cribado? *Rev Clin Esp.* 2014;214(2):87-93. <https://doi.org/10.1016/j.rce.2013.08.011>
16. Tso FK, Rodrigues CLL, Levi JE, Ferraz MGMC, Speck NMG, Ribalta JCL. HPV infection-associated anogenital cyto-colpo-histological findings and molecular typing in HIV-positive women. *Genet Mol Res.* 2015;14(4):17630-40. <https://doi.org/10.4238/2015.December.21.36>
17. Cambou MC, Luz PM, Lake JE, Levi JE, Coutinho JR, Andrade A, Heinke T, Derrico M, Veloso VG, Friedman RK, Grinsztejn B. Anal Human Papillomavirus (HPV) Prevalences and Factors Associated with Abnormal Anal Cytology in HIV-Infected Women in an Urban Cohort from Rio de Janeiro, Brazil. *AIDS Patient Care and STDs.* 2015;29(10):4-12. <https://doi.org/10.1089/apc.2014.0166>
18. Rocha-Brischiliari SC, Gimenes F, Abreu ALP, Irie MMT, Souza RP, Santana MG, Gravena AAF, Carvalho MDB, Consolaro MEL, Pelloso SM. Risk factors for cervical HPV infection and genotypes distribution in HIV-infected South Brazilian women. *Infect Agent Cancer.* 2014 Feb 11;9(1):6. <https://doi.org/10.1186/1750-9378-9-6>
19. Brasil. Ministério da Saúde. Protocolo Clínico e Diretrizes Terapêuticas para Manejo da Infecção pelo HIV em Adultos [Internet]. Brasília; 2015 [updated 2015 July; cited 2017 March]. Available from: <http://www.aids.gov.br/pcdt>
20. Padilla-Espa-a L, Repiso-Jiménez B, Fernández-Sánchez F, Frieyro-Elicegui M, Fernández-Morano T, Pereda T, Rivas-Ruiz F, Redondo M, Martín MT. Utilidad de la detección del virus del papiloma humano en el cribadode neoplasia intraepitelial anal en pacientes con conductas de riesgo. *Enferm Infecc Microbiol Clin.* 2014 Nov;32(9):560-4. <https://doi.org/10.1016/j.eimc.2014.03.008> 