

PLANEJAMENTO REABILITADOR POR PROFESSORES DE PRÓTESE DENTÁRIA PARA PACIENTES COM SEQÜELA DE DOENÇA PERIODONTAL

*ORAL REHABILITATION PLANNING FOR PATIENTS WITH PERIODONTAL DISEASE SEQUELA
BY PROSTHODONTICS FACULTY*

Baldisserotto, Simone Michielon*
Cosme, Dúcia Caldas*
Rivaldo, Elken Gomes**
Frasca, Luis Carlos da Fontoura***
Rösing, Cassiano Kuchenbecker****
Shinkai, Rosemary Sadami Arai*****

RESUMO

A doença periodontal avançada destrói os tecidos de suporte dentário e pode levar a perda dentária o que torna necessária uma reabilitação protética que devolva função e estética. **Objetivo:** Analisar o planejamento reabilitador selecionado por professores de Prótese Dentária de faculdades de Odontologia brasileiras para dois Casos Clínicos de pacientes parcialmente edentados e com experiência anterior de doença periodontal avançada. **Materiais e métodos:** Foram enviados para 45 professores selecionados aleatoriamente, via carta, dois relatos de Casos Clínicos acompanhados de fotografias intrabucais, modelos articulados e levantamento radiográfico periapical. Por meio de um questionário estruturado, foram dadas opções de tratamento que incluíam desde a reabilitação com próteses fixas e removíveis convencionais até implanto-suportadas, desconsiderando os aspectos econômicos. **Resultados:** Quinze professores consentiram em participar do estudo (33,3% de taxa de resposta). As opções protéticas frente aos Casos Clínicos foram as seguintes: para os arcos superiores e inferiores, 50% dos professores participantes sugeriram a reabilitação por próteses convencionais e 50% sugeriram próteses implanto-suportadas. **Conclusões:** Várias alternativas de planejamento foram apresentadas para ambos os Casos Clínicos, mostrando a diversidade de técnicas escolhidas para pacientes parcialmente edentados e com seqüelas de doença periodontal.

UNITERMOS: prótese periodontal; implantes dentários; reabilitação bucal.

SUMMARY

*Advanced periodontal disease destroys the supporting dental tissues and may lead to tooth loss raising the need for esthetics and oral function rehabilitation. **Objective:** To analyze the oral rehabilitation planning selected by Prosthodontics faculty of Brazilian dental schools for two clinical cases of partially dentate patients with previous experience of periodontal disease. **Materials and methods:** Forty-five Prosthodontics faculty members were randomly selected and received by mail the documentation of two clinical cases including intraoral pictures, articulated models, and periapical radiographies. Using a structured questionnaire they were given treatment options with conventional removable and fixed prostheses and implant-supported prostheses. The economic aspects were not considered for planning. **Results:** Fifteen faculty agreed to participate in this survey (response rate 33.3%). The selected*

* Alunas de Pós-Graduação em Odontologia, Área de Prótese Dentária – PUCRS. Especialistas em Prótese Dentária pela ULBRA. duciacaldas@terra.com.br

** Professora de Prótese Dentária da FO-ULBRA. Doutora em Gerontologia Biomédica pela PUCRS. elken@via-rs.net

*** Professor de Prótese Dentária da FO-ULBRA. Professor de Clínica Integrada da FO-UFRGS. Doutor em Reabilitação Oral pela FO-USP/Bauru. lfrasca@zaz.com.br

**** Professor de Periodontia da FO-UFRGS e da FO-ULBRA. Doutor em Periodontia pela UNESP/Araraquara. ckrosing@hotmail.com

***** Professora de Prótese Dentária da FO-PUCRS. Doutora em Prótese Dentária pela UNICAMP. rshinkai@puers.br

prosthetic options were: for the maxillary and mandibular arch, 50% indicated oral rehabilitation with conventional prostheses and 50% suggested implant-supported prostheses.

Conclusions: *Many alternatives were offered for both clinical cases of partially dentate patients with sequela of periodontal disease.*

UNITERMS: *periodontal prosthesis; dental implants; mouth rehabilitation.*

INTRODUÇÃO

A doença periodontal avançada destrói os tecidos de suporte dentário e em estágios mais avançados pode levar à perda dentária prejudicando a função oral (Nyman et al.¹⁰, 1976). Já os dentes remanescentes tratados muitas vezes apresentam perdas de inserção severa e hiper mobilidade (Glantz et al.³, 1982), tornando necessário um tratamento reabilitador protético que estabilize os dentes e devolva função e estética. Em pacientes com perdas dentárias extensas e com seqüelas de doença periodontal avançada, tem-se uma grande variação nas possibilidades de planejamentos reabilitadores, tais como prótese dento-suportadas (retidas por infra-estrutura de coroas ou sistemas de encaixe), mucoso-suportadas (através de dentaduras), dento-muco-suportadas e ósseo-retidas (através de implantes).

As próteses parciais fixas (PPF) são preferidas às próteses parciais removíveis (PPR) (Glantz et al.³, 1982; Budtz-Jorgensen², 1996) quando o tratamento protético é planejado para um caso onde os dentes remanescentes apresentam mobilidade. Estudos longitudinais de três a oito anos de acompanhamento mostraram o sucesso de PPFs em pacientes que tiveram sua dentição comprometida por doença periodontal severa (Nyman et al.¹¹, 1979; Lee et al.⁷, 2000; Yi et al.¹⁸, 2001). As PPFs são mais rígidas e promovem uma melhor distribuição de forças de mastigação sobre o periodonto remanescente (Nyman et al.¹¹, 1979). Por outro lado, PPRs parecem ser mais favoráveis para pacientes com poucos dentes pilares e sem mobilidade, pois não expõem os dentes restantes a possíveis complicações e riscos técnicos (por exemplo, fratura da prótese, falhas de cimentação, etc.) quando da confecção de uma prótese fixa (Glantz et al.³, 1982). Outra alternativa reabilitadora em evidência atualmente são os implantes osseo-integrados. PPFs suportadas por implantes têm um taxa média de sucesso de 94% para ambas as arcadas após dez anos de acompanhamento (Lekholm et al.⁸, 1999), com bons índices de sucesso mesmo em pacientes suscetíveis a doença periodontal (Wennstrom et al.¹⁵, 2004).

Vários aspectos podem influenciar na escolha do tratamento, tais como fatores psicológicos e socioeconômicos dos pacientes. Porém, outras vezes o tratamento pode ser definido pelo tipo de habilidade, treinamento e/ou conhecimento do profissional. A definição de um tratamento frente às alternativas disponíveis consiste em reconhecer e pesar as necessidades do paciente e as possibilidades de sucesso clínico com os diferentes tipos de prótese. Será que tratamentos reabilitadores protéticos convencionais já consagrados não estão sendo substituídos por tratamentos mais recentemente desenvolvidos ou ainda em fase de consolidação na prática clínica?

Sabe-se que é dentro das faculdades que ocorre a formação dos novos profissionais de Odontologia e onde devemos encontrar profissionais capacitados e atualizados. Assim, o objetivo deste estudo foi verificar, entre professores de prótese dentária de faculdades de Odontologia brasileiras, as preferências de planejamento de reabilitação oral para dois Casos Clínicos de pacientes parcialmente edentados e com experiência anterior de doença periodontal.

MATERIAIS E MÉTODOS

Participantes e Procedimentos

Em março de 2003, foi realizada uma pesquisa, através do *site* da Associação Brasileira de Ensino Odontológico (ABENO) (www.abeno.org.br), para se obter uma lista de endereços de todas as faculdades de Odontologia do Brasil. Por meio deste levantamento, selecionou-se uma amostra aleatória, através de sorteio, de 45 faculdades procurando abranger todas as cinco regiões geográficas do país. Através da confirmação dos endereços por telefone, solicitou-se o nome de algum professor efetivo da Disciplina de Prótese Dentária. Para cada professor foi enviada, via correio, uma correspondência com a explicação do trabalho e relato de dois Casos Clínicos com fotografias para serem avaliados pelos professores. Para facilitar o agrupamento das respostas um questionário estruturado foi construído com alternativas de planeja-

mento para cada uma das arcadas (superior e inferior) de ambos os pacientes. Juntamente foi enviado um envelope resposta previamente selado para o participante. Também foram disponibilizados endereço eletrônico (*e-mail*) e número de fax para retorno das respostas. Após o período de espera de um mês de retorno das respostas, um novo contato foi feito por telefone com as instituições que não haviam enviado a resposta. Caso não houvesse a confirmação do recebimento da correspondência, uma nova carta foi enviada. A coleta de dados foi encerrada no final de maio de 2003.

Casos Clínicos

Foram selecionados dois casos clínicos de pacientes em tratamento na Faculdade de Odontologia da ULBRA (Canoas-RS) com necessidades reabilitadoras e que já tivessem sido tratados periodontalmente por alunos da especialização em Periodontia. Foram realizadas moldagens das arcadas e montagem dos modelos em articulador semi-ajustável na posição de relação cêntrica. Para ambos os pacientes foram feitos levantamento radiográfico periapical e fotografias intra-orais da arcada superior e inferior. Foram enviados aos professores das faculdades sorteadas toda a documentação dos casos clínicos fotografada, impressa em cores e o relato dos casos.

O relato dos dois Casos Clínicos, fotografias e alternativas de planejamentos enviados foram os seguintes:

Caso Clínico I

Paciente sexo feminino, 47 anos apresentando a seguinte condição bucal (Figura 1):

- *arcada inferior*: 37 (remanescente radicular, fraturado, exodontia indicada), 36 (restauração MODV de amálgama e endodontia), 33 (restauração DV de resina fotopolimerizável e endodontia), 43 (coroa metalo-plástica com núcleo metálico e endodontia), 44 (coroa acrílica temporária com núcleo metálico e endodontia), 47 (remanescente radicular, fraturado, exodontia indicada). Presença de PPR temporária.
- *arcada superior*: 13 (coroa metalo-plástica com núcleo metálico e endodontia), 11 (coroa acrílica temporária com núcleo metálico e endodontia), 21 (coroa acrílica temporária com núcleo metálico e endodontia) e PPR temporária.

QUADRO 1 – Opções de planejamento para o Caso Clínico I.

Arco Superior	Arco inferior
<input type="checkbox"/> PPF unitárias e PPR convencional	<input type="checkbox"/> PPF unitárias e PPR convencional
<input type="checkbox"/> PPF 4 elementos (13 ao 21) e PPR convencional	<input type="checkbox"/> PPF e PPR c/ encaixe
<input type="checkbox"/> PPF 4 elementos (13 ao 21) e PPR c/ encaixe	<input type="checkbox"/> PPF sobre dentes (36 até 44) e PPF sobre implantes (45)

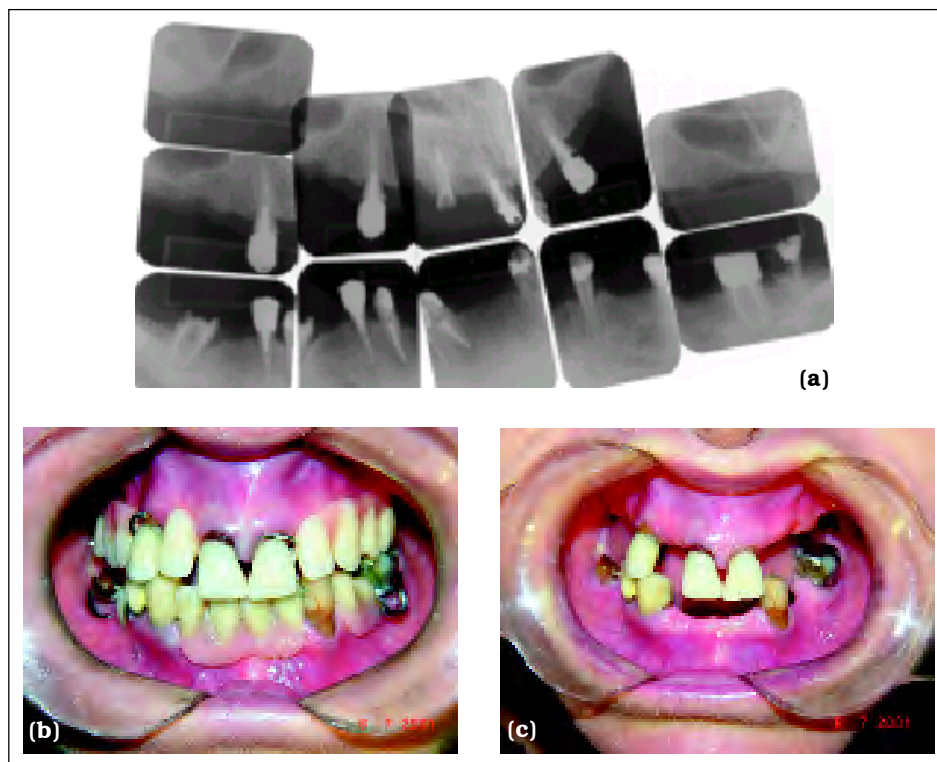


Figura 1 – Caso Clínico I: (a) levantamento radiográfico periapical; (b) paciente com prótese parcial provisória; (c) e sem a prótese provisória.

Caso Clínico II

Paciente sexo masculino, 50 anos apresentando a seguinte condição bucal (Figura 2):

- *arcada inferior*: presença dos dentes: 44 (exodontia indicada, devido à doença periodontal), 43, 42, 41, 31, 32, 33, 34, 35 (sem experiência de cárie).
- *arcada superior*: presença dos dentes: 17 (restauração MOD de amálgama), 14 (restauração MOD de amálgama), 13, 11 e 21 (hígidos), 12 (exodontia indicada), 22 (restauração palatina de amálgama), 23 (restauração D de resina composta), 26 (restauração MO de amálgama), 27 (restauração MOD de amálgama).

QUADRO 2 – Opções de planejamento para o Caso Clínico II.

Arco Superior	Arco Inferior
<input type="checkbox"/> PPR convencional	<input type="checkbox"/> Dentística + PPR convencional
<input type="checkbox"/> Ortodontia prévia + PPR convencional	<input type="checkbox"/> PPF + PPR c/ encaixe
<input type="checkbox"/> PPF + PPR convencional	<input type="checkbox"/> Dentística + PPF sobre implantes
<input type="checkbox"/> PPF + PPR c/ encaixe	<input type="checkbox"/> PPF (arco reduzido)
<input type="checkbox"/> Ortodontia prévia + PPF + PPR convencional	<input type="checkbox"/> Outra opção
<input type="checkbox"/> Ortodontia prévia + PPF + PPR c/encaixe	
<input type="checkbox"/> Ortodontia + PPF sobre implante	
<input type="checkbox"/> Outra opção	

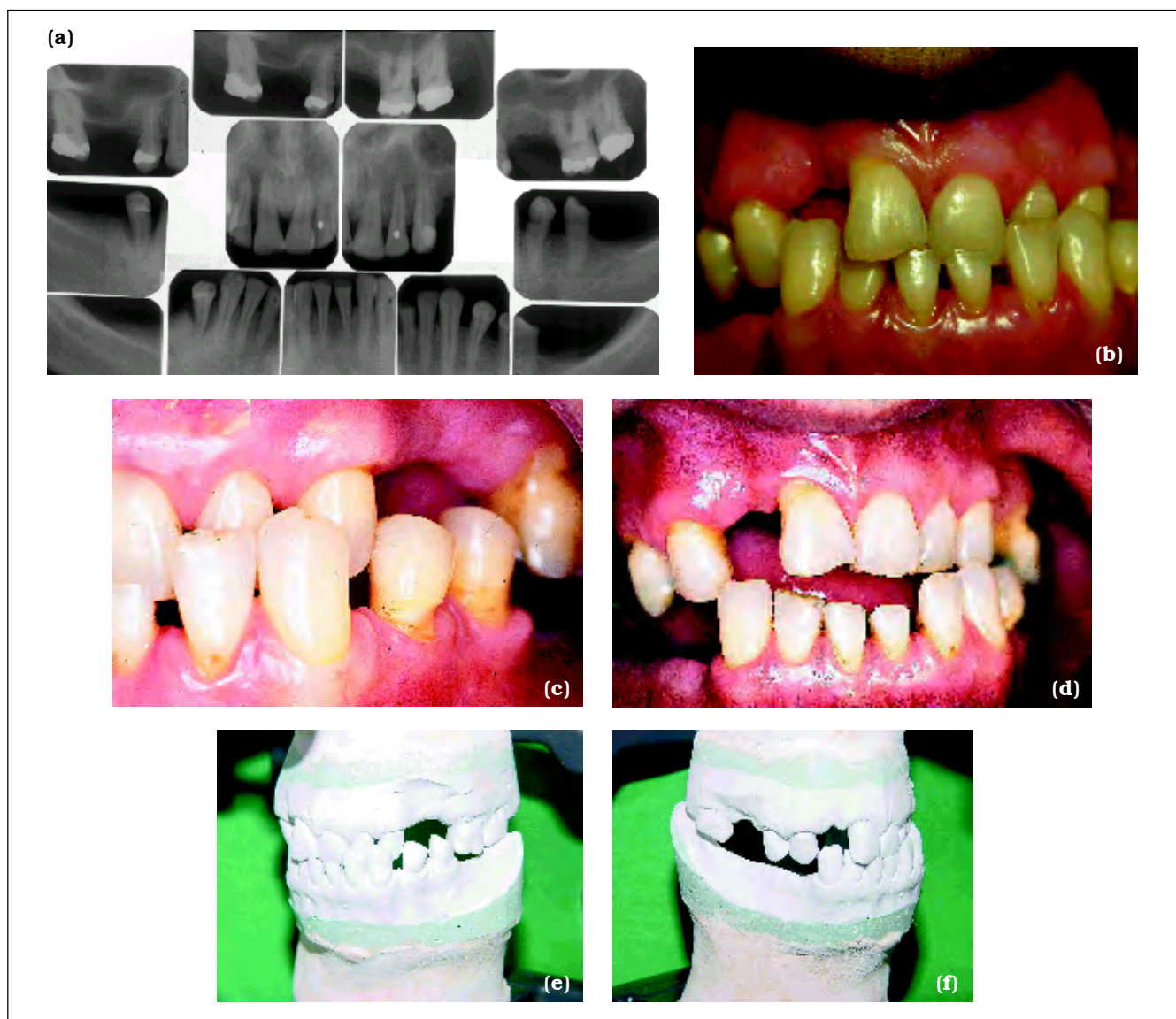

Figura 2 – Caso Clínico II: (a) levantamento radiográfico periapical; (b) vista anterior; (c) vista lateral do paciente em máxima intercuspidação habitual; (d) vista anterior em posição de relação cêntrica. (e) lado esquerdo; (f) lado direito dos modelos montados em articulador semi-ajustável.

Em ambos os casos a situação periodontal e endodôntica era estável (à exceção dos dentes que tiveram exodontia indicada). Para fins deste estudo, o aspecto financeiro (custos) foi desconsiderado. A análise descritiva dos resultados foi realizada através da frequência absoluta e relativa de respostas para cada uma das arcadas (superior e inferior) de ambos os casos.

RESULTADOS

Das 45 cartas enviadas apenas 15 consentiram em participar do estudo retornando resposta, o que perfaz uma taxa de resposta de 33,3%. Os planejamentos sugeridos estão descritos nas Tabelas 1 e 2.

A Tabela 1 descreve as opções terapêuticas escolhidas pelos professores para o planejamento do Caso Clínico I. Para a arcada superior verifi-

ca-se que a opção com maior aceitação foi a de *overdenture* sobre remanescentes dentários (26,6%), seguida por união de PPF e PPR com encaixe (13,3%). Para a arcada inferior a opção preferencial foi PPF (36-44) e PPF sobre implantes (45), escolha de 40% dos participantes. A segunda opção de preferência foi PPF unitárias e PPR convencional, por quatro (26,7%) dos respondentes.

No Caso Clínico II, no arco superior, oito professores planejaram o caso com implantes e sete com prótese convencional. No arco inferior, oito professores utilizaram implantes no planejamento enquanto outros três preferiram PPR convencional e quatro optaram por PPF convencional. A maioria sugeriu ortodontia prévia. Dentre as opções protéticas para os arcos superiores e inferiores, 50% dos professores participantes sugeriram a reabilitação por próteses convencionais e 50% sugeriram próteses implanto-suportadas.

TABELA 1 – Frequência absoluta e relativa das alternativas terapêuticas aceitas/propostas pelos professores participantes do estudo para o Caso Clínico I.

	Alternativa escolhida	Frequência absoluta	Frequência relativa
Arco Superior	PPF unitárias e PPR convencional	1	6,7%
	PPF 4 elementos e PPR com encaixe	2	13,3%
	<i>Overdenture</i> sobre remanescentes radiculares	4	26,6%
	<i>Overdenture</i> sobre implantes	1	6,7%
	Outras opções	7	46,7%
	⇒ Prótese total convencional	1	
	⇒ PPF unitárias e PPF unitárias sobre implantes	2	
	⇒ <i>Overdenture</i> sobre remanescentes e um implante unitário (25)	1	
⇒ PPF sobre implantes	3		
	Total	15	100%
Arco Inferior	PPF (36-44) e PPF sobre implantes (45)	6	40%
	PPF unitários e PPR convencional	4	26,6%
	PPF arco reduzido	2	13,3%
	PPF e PPR com encaixe	1	6,7%
	Outras opções	2	13,3%
	⇒ PPF e Implantes unitários	1	
	⇒ PPF e cantilever no elemento 45	1	
	Total	15	100%

TABELA 2 – Frequência absoluta e relativa das alternativas terapêuticas aceitas/propostas pelos professores participantes do estudo para o Caso Clínico II.

	Alternativa escolhida	Frequência absoluta	Frequência relativa
Arco Superior	Ortodontia e PPF sobre implantes	3	20%
	Ortodontia e PPR convencional	3	20%
	Ortodontia e PPF	3	20%
	Outras opções	6	40%
	⇒ Ortodontia, PPF sobre implantes e PPR convencional	1	
	⇒ Ajuste oclusal, ortodontia e PPF sobre implantes	3	
	⇒ Placa para DVO e PPF	1	
	⇒ Cirurgia ortognática, ortodontia PPF convencional e PPF sobre implantes	1	
Total	15	100%	
Arco Inferior	Dentística e PPR convencional	2	13,3%
	Ortodontia, dentística e PPF convencional	3	20%
	Dentística e PPF sobre implante	1	6,7%
	Ortodontia e PPF sobre implantes	1	6,7%
	Ortodontia e PPF arco reduzido	1	6,7%
	Ortodontia e PPR convencional	1	6,7%
	Outras opções	6	40%
	⇒ PPF sobre implantes	1	
	⇒ Cirurgia ortognática, ortodontia, dentística e implantes	1	
	⇒ Ortodontia, dentística PPF sobre implantes (arco reduzido)	1	
	⇒ Placa DVO Ortodontia, dentística e PPF sobre implantes	1	
⇒ Ajuste, placa DVO, Ortodontia, dentística, PPF sobre implantes	2		
Total	15	100%	

DISCUSSÃO

Os resultados deste estudo indicam que as sugestões de planejamento foram bastante diversificadas abrangendo desde procedimentos conservadores até planejamentos mais radicais, como exodontias e instalação de vários implantes. Neste estudo o custo do tratamento não foi considerado como fator limitador dando uma maior liberdade no planejamento.

Dentre as alternativas de tratamentos conservadores para o Caso Clínico I, a *overdenture* sobre raízes remanescentes foi indicada por alguns participantes. Este procedimento está indicado quando há poucos dentes presentes, com perda

severa de inserção periodontal e desfavoravelmente dispostos no arco (Budtz-Jorgensen², 1996). A redução da proporção coroa/raiz diminui o braço de alavanca e proporciona um direcionamento de forças mais axial, melhorando o prognóstico do elemento dentário. Estudos longitudinais, acima de cinco anos de acompanhamento em pacientes com higiene oral controlada, mostraram uma perda de 5 a 20% de pilares de *overdenture* (Toolson et al.¹⁴, 1989; Budtz-Jörgensen¹, 1991). O maior risco no tratamento com *overdentures* são as cáries e a progressão da doença periodontal nos pilares.

O uso de implantes osseointegrados foi outra opção sugerida para o planejamento do Caso Clínico I na arcada superior. Houve sugestão

de prótese fixa tipo protocolo e também de *overdenture* sobre implantes. A maior indicação de uma prótese total fixa completa implanto-suportada é uma combinação de indicação psicossocial, mastigatória e funcional, incluindo insuficiente adaptação, a não-aceitação de prótese total e retenção inadequada (Gotfredsen et al.⁵, 2000). Em maxila edêntula o prognóstico de uma prótese fixa total implanto-suportada tem-se mostrado menor quando comparado com o mesmo tratamento realizado na mandíbula (Lindh et al.⁹, 1998). Além disso, o tempo de tratamento é mais prolongado quando comparado com uma *overdenture* sobre remanescentes dentários.

Uma das outras opções de planejamento sugeridas foi prótese total convencional, com exodontia dos remanescentes, embora a *overdenture* suportada por implantes ou raízes dentárias apresente mais vantagens como a diminuição de reabsorção dos rebordos residuais e a manutenção da performance mastigatória (Kalk et al.⁶, 1993; Budtz-Jorgensen², 1996). A escolha por uma prótese total convencional poderia ser necessária onde o fator financeiro fosse limitante. Aproximadamente 24% dos pacientes edentados do arco superior e parcialmente edêntulos no arco inferior podem apresentar alterações específicas no rebordo (como reabsorção da porção anterior da maxila, crescimento das tuberosidades, etc.) denominadas de "síndrome da combinação", que poderiam ser minimizadas apenas com o sepultamento das raízes (Telles et al.¹³, 2003).

Na arcada inferior do Caso Clínico I, a maioria dos profissionais planejou o restabelecimento da oclusão até no máximo segundo pré-molar, por meio de *cantilever* ou implante unitário na região do elemento 45. O arco dental reduzido é uma forma de manter a função oral de mastigação, estética, estabilidade oclusal e estabilidade mandibular mesmo com a ausência de dentes na região de molares, reduzindo a necessidade de tratamentos restauradores complexos na região posterior (Witter et al.¹⁶, 1999). Normalmente esta situação é solucionada por meio de PPRs; entretanto, uma PPF com uma pequena extensão em *cantilever* pode ser uma alternativa simples e econômica nas quais pessoas idosas adaptam-se mais facilmente (Budtz-Jørgensen², 1996).

Para tratamentos reabilitadores de pacientes parcialmente edêntulos como o do Caso Clínico II, a PPF ou PPR convencional seria uma solução viável de acordo com as respostas obtidas. Estudos longitudinais de três a dez anos de acompanha-

mento mostraram excelentes prognósticos de PPFs sobre pilares com perda de inserção onde o tecido periodontal ao redor dos pilares não sofreu perdas de inserção significativa durante o período de manutenção (Nyman et al.¹¹, 1979; Nyman et al.¹², 1982; Yi et al.¹⁷, 1995, Lee et al.⁷, 2000; Yi et al.¹⁸, 2001). O principal risco de uma reabilitação com PPF, porém, refere-se à redução de tecido dentário para preparo dos pilares e à natureza irreversível do tratamento (Gotfredsen et al.⁵, 2000). Falhas técnicas, complicações endodônticas e periodontais e fraturas dentárias são problemas que podem exigir modificações dos trabalhos em 40 a 50% dos casos acompanhados durante 15 a 20 anos (Glantz et al.⁴, 1993).

A técnica da osseointegração também é uma opção para casos de parcialmente edêntulos e também foi sugerida como opção reabilitadora para o Caso Clínico II. Uma das principais vantagens das próteses fixas implanto-suportadas é manter os dentes adjacentes intactos evitando que se tornem dentes pilares. Uma prótese implanto-suportada, apesar de ser um tratamento menos invasivo, muitas vezes não preenche todas as expectativas estéticas do paciente (Gotfredsen & Gunne⁵, 2000) e a grande maioria necessita de maior tempo para ser concluída.

Para realização de uma reabilitação bucal são imprescindíveis adequados diagnóstico e planejamento das condições bucais do indivíduo. A decisão clínica final vai depender de diversos fatores que estão relacionados com o profissional e com o paciente. A visualização dos casos apenas por fotografia e a sua descrição pode ser considerado um fator limitante deste estudo, pois não permitiu discutir com o paciente a opção de tratamento que melhor satisfaria suas necessidades e expectativas. Outro fator que limitou a interpretação dos resultados foi o tamanho da amostra, pois cerca de um terço dos professores selecionados e contatados retornaram a resposta.

CONCLUSÕES

Várias alternativas de planejamento foram escolhidas para ambos os Casos Clínicos, sendo que algumas utilizaram apenas próteses convencionais, outras combinaram próteses convencionais com próteses sobre implantes e outras indicaram próteses implanto-suportadas. A indicação de ortodontia prévia, dentística, cirurgia entre outros procedimentos, mostra a necessidade de atuação interdisciplinar para o planejamento de reabilitações complexas.

REFERÊNCIAS BIBLIOGRÁFICAS

1. Budtz-Jørgensen E. Effect of controlled oral hygiene in overdenture wearers: a 3-year study. *Int J Prosthodont.* 1991;4:226-31.
2. Budtz-Jørgensen E. Restoration of the partially edentulous mouth – a comparison of overdentures, removable partial dentures, fixed partial dentures and implant treatment. *J Dent.* 1996;24:(4)237-44.
3. Glantz PO, Nyman S. Technical and biophysical aspects of fixed partial dentures for patients with reduced periodontal support. *J Prosthet Dent.* 1982;47(1):47-51.
4. Glantz PO, Nilner K, Jendresen MD, Sundberg H. Quality of fixed prosthodontics after 15 years. *Acta Odontol Scand.* 1993;51(4):247-52.
5. Gotfredsen K, Gunne J. Use of implants and their role in FDP treatment. In: Karlsson S, Nilner K, Dahl BL. A textbook of fixed prosthodontics. Sweden: Gothia; 2000. p. 312-29.
6. Kalk W, Käyser AF, Witter DJ. Needs for tooth replacement. *Int Dental J.* 1993; 43:41-49.
7. Lee JB, Lee MH, Kim SJ, Choi JI. Combined periodontal-prosthodontic treatment of early-onset periodontitis - an alternative to implant therapy. *Int J Periodont Rest Dent.* 2000;20(6):604-11.
8. Lekholm U, Gunne J, Henry P, Higuchi K, Linden U, Bergstrom C, et al. Survival of the Branemark implant in partially edentulous jaws: a 10-year prospective multicenter study. *Int J Oral Maxillofac Implants.* 1999;14(5):639-45.
9. Lindh T, Gunne J, Tillberg A, Molin M. A meta-analysis of implants in partial edentulism. *Clin Oral Implants Res.* 1998;9(2):80-90.
10. Nyman S, Lindhe J. Prosthetic rehabilitation of patients with advanced periodontal disease. *J Clin Periodontol.* 1976;3(3)135-47.
11. Nyman S, Lindhe J. A longitudinal study of combined periodontal and prosthetic treatment of patients with advanced periodontal disease. *J Periodontol.* 1979; 50(4):163-9.
12. Nyman S, Ericsson I. The capacity of reduced periodontal tissues to support fixed bridgework. *J Clin Periodontol.* 1982;9:409-14.
13. Telles D, Hollweg H, Castellucci L. Prótese total convencional e sobre implantes. São Paulo: Santos; 2003. p. 27.
14. Toolson LB, Taylor TD. A 10-year report of longitudinal recall of overdenture patients. *J Prosth Dent.* 1989;62:179-81.
15. Wennstrom JL, Ekestubbe A, Grondahl K, Karlsson S, Lindhe J. Oral rehabilitation with implant-supported fixed partial dentures in periodontitis-susceptible subjects. A 5-year prospective study. *J Clin Periodontol* 2004; 31(9):713-24.
16. Witter DJ, van Palenstein Helderma WH, Creugers NHJ, Käyser AF. The shortened dental arch concept and its implications for oral health care. *Community Dent Oral Epidemiol.* 1999;27:249-58.
17. Yi SW, Ericsson I, Carlsson GE, Wennstrom JL. Long-term follow-up of cross-arch fixed partial dentures in patients with advanced periodontal destruction. Evaluation of the supporting tissues. *Acta Odontol Scand.* 1995;53(4):242-8.
18. Yi SW, Carlsson GE, Ericsson I. Prospective 3-year study of cross-arch fixed partial dentures in patients with advanced periodontal disease. *J Prosthet Dent.* 2001;86(5):489-94.

Recebido para publicação em: 02/06/2005; aceito em: 12/09/2005.

Endereço para correspondência:
SIMONE MICHIELON BALDISSEROTTO
Rua Bento Gonçalves, 1274 apto 903
CEP 95020-412, Caxias do Sul, RS, Brasil
E-mail: simonebaldisserotto@ig.com.br